

Эпидемиология, факторы риска и хирургические подходы к лечению ишемической болезни сердца после трансплантации почки

И.Г. Ким, Д.А. Жидкова, В.В. Честухин, Б.Л. Миронков, М.Г. Гонтуар, Н.А. Томилина
ФГУ «НИИ трансплантологии и искусственных органов Росздрава», г. Москва

Epidemiology, risk factors and surgical treatment of ischemic heart disease after kidney transplantation

I.G. Kim, D.A. Zhidkova, V.V. Chestuhin, B.L. Mironkov, M.G. Gontuar, N.A. Tomilina

Ключевые слова: трансплантация почки, ИБС, эпидемиология, факторы риска, хирургическое лечение.

Ишемическая болезнь сердца (ИБС) – основная причина смерти реципиентов почечного трансплантата. Целью настоящего исследования явилось изучение частоты, факторов риска посттрансплантационной ИБС, ее влияния на отдаленные результаты операции, а также оценка эффективности реваскуляризации миокарда у больных с тяжелыми формами ИБС. Проанализированы материалы наблюдений 479 реципиентов аллогенной почки (муж. – 332, жен. – 147) в возрасте $38,69 \pm 11,2$ года. Средний срок наблюдения составил $64,56 \pm 37,44$ мес. Сахарный диабет наблюдался у 68 обследованных пациентов.

ИБС была диагностирована у 14,8% (у 71 из 479) реципиентов аллогенной почки, причем у 12,7% она развивалась *de novo* и выявлялась в среднем через $32,4 \pm 18,6$ мес. после операции. 10-летняя выживаемость реципиентов, страдавших ИБС, была равна лишь 39%, в то время как в группе пациентов без ИБС величина этого показателя достигала 75% ($p < 0,0001$). Значимыми факторами риска ИБС *de novo* оказались: возраст старше 45 лет, мужской пол, сахарный диабет, гиперхолестеринемия, инфекции, предшествовавшая гипертрофия миокарда левого желудочка и дисфункция трансплантированной почки.

При использовании многофакторной модели Кокса независимыми факторами были лишь возраст реципиентов старше 45 лет ($p < 0,009$), мужской пол ($p < 0,00001$) и гиперлипидемия ($p < 0,0058$).

38 больным с поражениями коронарных артерий проведена реваскуляризация миокарда: 36 из них была выполнена ангиопластика (АП) со стентированием, а 2 больным (через 5 и 52 мес. после ТП) – аортокоронарное шунтирование. У 7 из 36 (18%) больных, однако, в течение ближайших 3–6 мес. была выполнена повторная АП. Длительность наблюдения после реваскуляризации составила в среднем 23 мес. (от 2 до 74 мес.). Продолжительный эффект лечения (более 12 мес.) был достигнут у 27 из 38 (71%) пациентов. У 1 пациентки через 5 мес. после реваскуляризации развился инфаркт миокарда, потребовавший повторной АП и стентирования. 2 больных умерли через 28 и 35 мес. после АП вследствие экстракардиальных осложнений (цирроза печени и острого нарушения мозгового кровообращения), 1 пациент умер через 78 мес. после повторной реваскуляризации от прогрессирующей сердечной недостаточности на фоне диализной терапии, начатой в связи с рецидивом тХПН в исходе отторжения почечного трансплантата.

Таким образом, ИБС после трансплантации почки наблюдается у 14,8% реципиентов, у 12,7% она формируется *de novo*. Значимыми факторами риска возникновения ИБС после трансплантации почки являются как традиционные, так и нетрадиционные факторы, из которых важную роль играют дисфункция пересаженной почки и посттрансплантационные инфекции. Особенностью посттрансплантационной ИБС является ее сочетание с гипертрофией миокарда у значительной части больных. Коронарная реваскуляризация, и в частности ангиопластика со стентированием, может рассматриваться в качестве эффективного метода лечения ИБС у реципиентов почечного аллотрансплантата.

Ischemic heart disease (IHD) is the major cause of death in renal transplant recipients. The aim of this study was to assess the prevalence, risk factors of IHD, influence of coronary artery disease on late results of renal transplantation and the efficiency of coronary revascularization. We analyzed 479 renal transplant patients (332 males, 147 females, age $38,69 \pm 11,2$ years). The follow-up period was $64,56 \pm 37,44$ months after transplantation. Diabetes mellitus was found in 68 recipients. IHD was present in 14,8% of all patients (71 from 479); in 12,7% recipients it was found *de novo* during $32,4 \pm 18$ mo after transplantation. 10-year patient survival rate was 39% in IHD-group and 75% in patient without coronary artery disease ($p < 0,0001$). Age >45 year, gender, diabetes, hyperlipidemia, infections,

left ventricular hypertrophy (LVH) and renal transplant dysfunction were defined as risk factors of *de novo* IHD. Coronary artery disease was independently associated only with age ($p < 0,009$), gender ($p < 0,00001$) and hyperlipidemia ($p < 0,0058$). 36 renal transplant recipients with IHD were undergoing percutaneous transluminal coronary angioplasty (PTCA) with stenting and 2 – coronary artery bypass grafting (CABG). Seven PTCA-treated patients required subsequent revascularization during 3–6 months. Follow-up after revascularization was 23 months (2 to 74). Long-term effect (>12 months) was defined in 71% patients. Two PTCA-treated patients dead after 28 and 35 months from extracardial causes. One recipient dead in consequence of cardiac failure in 78 months after subsequent revascularization when he returned to dialysis therapy. Conclusion: IHD is found in 14,8% of renal transplant recipients and in 12,7% patients it defined *de novo*. Coronary heart disease is associated with age >45 year, gender, diabetes, hyperlipidemia, infections, left ventricular hypertrophy and renal transplant dysfunction. Coronary revascularization may be used as effective method of treatment of renal transplant patients with IHD.

Ишемическая болезнь сердца (ИБС) – одно из наиболее частых и нередко фатальных кардиоваскулярных осложнений после трансплантации почки (ТП). Ее частота у реципиентов аллогенной почки в 3–5 раз выше, чем в общей популяции, и составляет 14–20%, причем в 10,5% случаев ИБС возникает впервые после ТП (посттрансплантационная ИБС *de novo*) [2, 11, 15]. Распространенность кардиоваскулярной патологии в целом и ИБС в частности у реципиентов почечного трансплантата обусловлена процессами ускоренного развития атеросклероза, механизмы которого в настоящее время интенсивно изучаются.

Подходы к медикаментозному лечению ИБС после пересадки почки соответствуют общепринятым. Вместе с тем остается неясным, каково место коронарной ангиопластики и стентирования, а также аортокоронарного шунтирования в лечении этой категории больных.

Целью настоящего исследования явилось изучение частоты, факторов риска посттрансплантационной ИБС, ее влияния на отдаленные результаты операции, а также оценка эффективности реваскуляризации миокарда у больных с тяжелыми формами ИБС.

Материал и методы

Проанализирован материал наблюдений 479 реципиентов аллогенной почки (муж – 332, жен. – 147) в возрасте от 12 до 68 лет (в среднем $38,69 \pm 11,2$ года), которым трансплантация трупной почки была произведена в период с 1.01.95 по 31.12.97 гг. Средний срок наблюдения составил $64,56 \pm 37,44$ мес. Сахарный диабет диагностировался у 68 обследованных, из них у 20 больных был диабет 1 типа, у 48 – посттрансплантационный сахарный диабет.

подавляющее большинство реципиентов (82%) получали 3-компонентную поддерживающую иммуносупрессию, включавшую преднизолон, азатиоприн и циклоспорин, 18% пациентов азатиоприн не получали. Адекватность иммуносупрессии оценивалась по уровню циклоспорина А (ЦиА) в крови. Иммуносупрессию считали адекватной, если ЦиА крови находился в диапазоне от 100 до 200 нг/мл, и недостаточной, если он на протяжении первых 2 лет после операции был ниже 100 нг/мл.

О функциональном состоянии трансплантированной почки судили по показателям креатинина в плазме крови. Необратимое повышение уровня последнего более 0,13 ммоль/л рассматривалось как проявление стойкой дисфункции почечного трансплантата.

Частота посттрансплантационной ИБС *de novo* была изучена в группе из 393 пациентов, прослежен-

ных не менее 12 мес. после операции. При решении вопроса о развитии ИБС *de novo* основным критерием был факт первого выявления этого заболевания не ранее чем через 6 мес. после операции. Соответственно все случаи, когда острый инфаркт миокарда или эпизоды стенокардии с ЭКГ-признаками ишемии миокарда имели место до ТП либо в течение первых 6 мес. после операции, из анализа факторов посттрансплантационной ИБС были исключены. Диагноз ИБС устанавливался на основании анамнеза, характерных жалоб больного, данных ЭКГ, холтеровского мониторирования, нагрузочных тестов, перфузионной сцинтиграфии миокарда. В 49 случаях была выполнена коронарография. У всех больных выполнялась также ЭХО-кардиография.

В качестве возможных факторов риска ИБС были рассмотрены как традиционные – возраст, пол, гиперлипидемия, сахарный диабет, артериальная гипертензия, так и специально присущие посттрансплантационному периоду – длительность предшествующей диализной терапии, посттрансплантационные инфекции, дисфункция почечного трансплантата, кризы отторжения и адекватность иммуносупрессии. Кроме того, была проанализирована роль в развитии ИБС после ТП гипертрофии левого желудочка, которую оценивали по индексу массы миокарда. Уровень липидов крови оценивался до назначения липостатической терапии. О наличии и степени артериальной гипертензии (АГ) судили не только по уровню АД, но и по факту использования гипотензивных препаратов. АГ констатировали, если АД было выше 140/90 мм рт. ст., а также в случаях, когда для его стабилизации в нормальных пределах требовался, по крайней мере, один гипотензивный препарат. АГ считали умеренной, если уровень АД находился в диапазоне от 140/90 до 160/100 мм рт. ст., и выраженной – при АД, превышавшем 160/100 мм рт. ст. В качестве гипотензивных препаратов, как правило, применялись комбинации β -блокаторов и/или антагонистов Са-каналов с ингибиторами ангиотензин-превращающего фермента.

Эффективность реваскуляризации миокарда оценивалась в ранние (в течение первых 3 мес.) и отдаленные (более 12 мес.) сроки после восстановления коронарного кровотока. Критериями эффективности реваскуляризации миокарда были отсутствие либо существенное урежение эпизодов стенокардии, а также положительная динамика по данным ЭКГ и перфузионной сцинтиграфии миокарда.

Влияние коронарной болезни сердца, как и реваскуляризации миокарда, на отдаленные результаты ТП

оценивали по 10-летней выживаемости реципиентов, рассчитанной по Kaplan–Meier в группах больных с ИБС и без ИБС. Значение отдельных факторов оценивалось в многофакторной регрессионной модели Кокса и однофакторной модели с применением таблиц сопряженности.

При статистическом анализе данных использовался пакет программ SPSS (13-я версия).

Результаты исследований

В целом ИБС была диагностирована у 71 из 479 (14,8%) пациентов, причем у большинства из них (12,7%) она развивалась *de novo* и выявлялась клинически в среднем через $32,4 \pm 18,6$ мес. после ТП. Почти в 20% случаев ИБС осложнялась острым инфарктом миокарда.

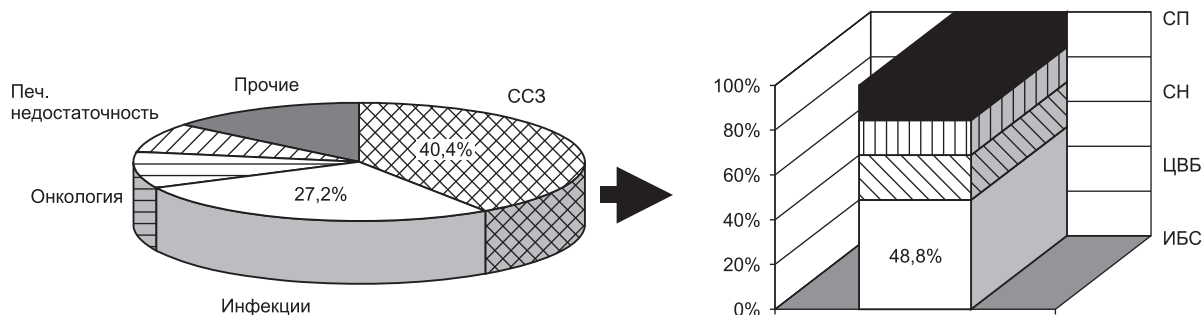


Рис. 1. Структура летальности реципиентов с функционирующим трансплантатом (ИБС – 48,8%, цереброваскулярная болезнь (ЦВБ) – 20%, сердечная недостаточность (СН) – 15,6%, сосудистая патология (СП) – 15,6%)

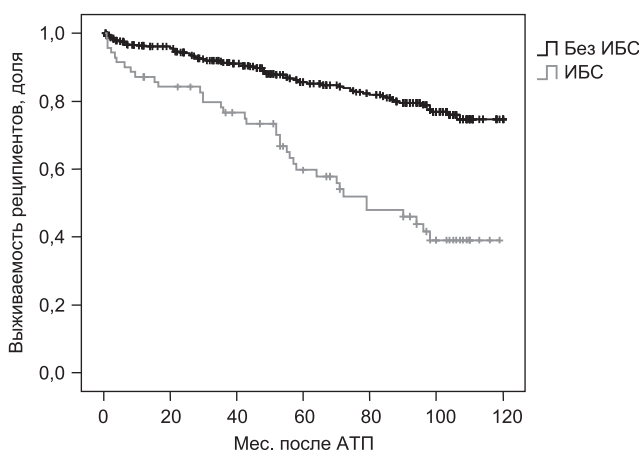


Рис. 2. Влияние ИБС на выживаемость реципиентов почечного трансплантата (408 пациентов без ИБС, 71 больной с ИБС, $p < 0,0001$)

Проведенный анализ продемонстрировал высокую смертность у больных с ИБС. В структуре причин кардиоваскулярной смерти пациентов с функционирующим трансплантатом доля ИБС составила 48,8% (рис. 1). Соответственно 10-летняя выживаемость реципиентов, страдавших ИБС, была равна лишь 39%, в то время как в группе пациентов без ИБС величина этого показателя достигала 75% ($p < 0,0001$) (рис. 2).

При анализе факторов риска ИБС *de novo* выяснилось, что у реципиентов старше 45 лет коронарная болезнь сердца выявлялась почти в 3 раза чаще, чем у пациентов младшей возрастной группы (33 и 9%, $p < 0,0001$) (рис. 3). Точно так же ИБС наблюдалась чаще у мужчин (16 и 5% соответственно, $p < 0,04$).

Гиперлипидемия сопровождалась повышением частоты ИБС с 5 до 19% ($p < 0,001$) (рис. 4). Она определялась у 30% реципиентов вне зависимости от возраста и дозировки циклоспорина и проявлялась в по-

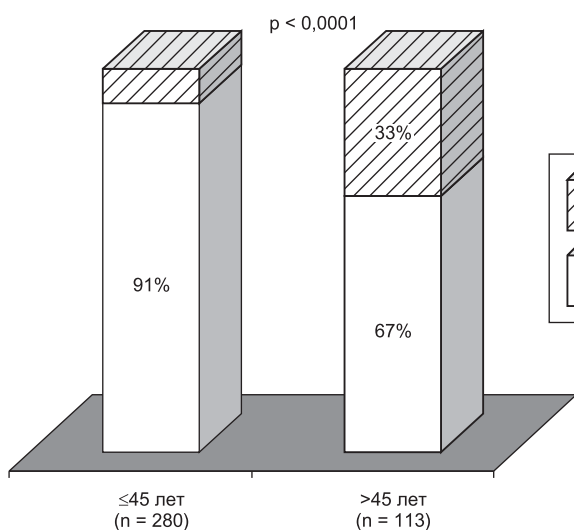


Рис. 3. Связь ИБС с возрастом реципиентов

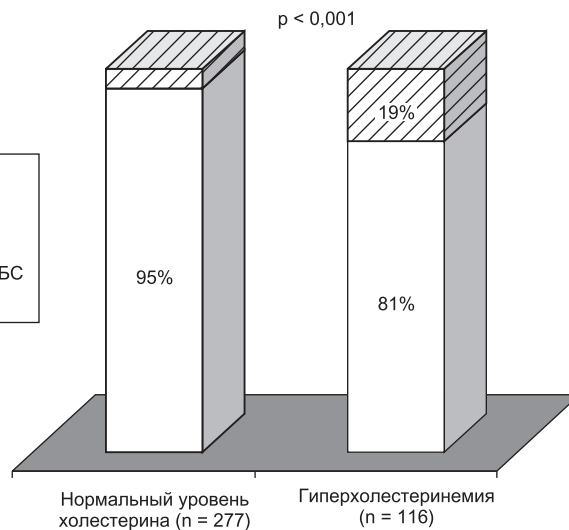


Рис. 4. Связь между ИБС и гиперлипидемией

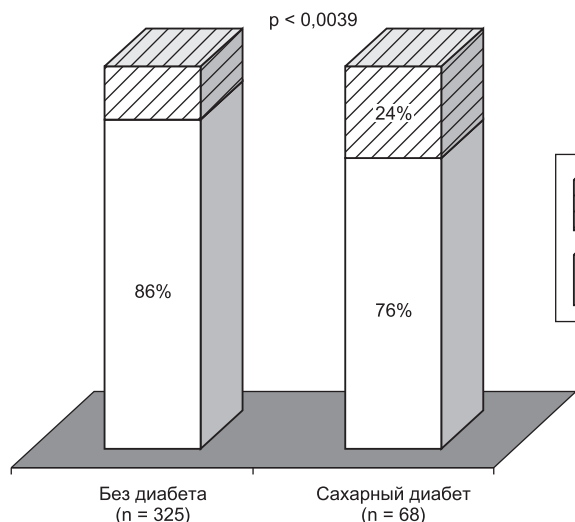


Рис. 5. Связь между ИБС и сахарным диабетом

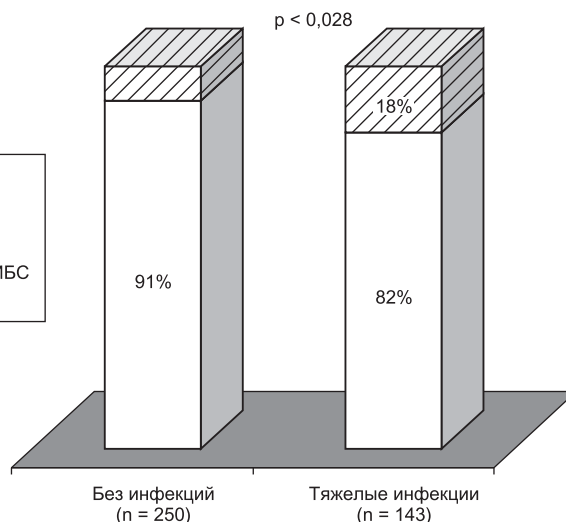


Рис. 6. Связь между ИБС и инфекциями

давлиющем большинстве случаев (у 88% больных) повышением уровня холестерина липопротеинов низкой плотности (ЛПНП). Гипертриглицеридемия наблюдалась в 58% случаев, у 41% пациентов был повышен уровень ЛПОНП.

При анализе с использованием таблиц сопряженности выявилось, что вероятность развития посттрансплантационной ИБС *de novo* значительно возрастала при сахарном диабете. В группе больных с сахарным диабетом ИБС определялась в 24% случаев, в то время как при отсутствии нарушений метаболизма глюкозы она имела место только у 14% пациентов ($p < 0,0039$) (рис. 5).

Кроме того, удалось установить достоверную связь посттрансплантационной ИБС с предшествовавшими инфекциями, как вирусными (цитомегаловирус, вирус простого герпеса), так и тяжелыми бактериальными. Оказалось, что у больных, которые перенесли эти инфекционные осложнения, ИБС *de novo* развивалась в 2 раза чаще, чем у пациентов с течением, не осложненным инфекциями (18 и 9% соответственно, $p < 0,028$) (рис. 6).

Частота ИБС тесно коррелировала и с функциональным состоянием пересаженной почки. Выяснилось, что в случаях, когда к 2 годам после ТП функция почечного трансплантата была нормальной или лишь слегка сниженной (креатинин плазмы крови 0,14–0,2 ммоль/л), вероятность развития коронарной болезни сердца в течение 5-летнего посттрансплантационного периода равнялась 9 и 12% соответственно. В то же время величина этого показателя в те же сроки достигала 25%, если имела место хроническая трансплантационная нефропатия (ХТН) с прогрессирующей дисфункцией пересаженной почки и повышением креатинина плазмы выше 0,2 ммоль/л ($p < 0,012$) (рис. 7).

Самостоятельного значения артериальной гипертензии (АГ) как фактора риска ИБС установить не удалось. В целом во всей группе наблюдавшихся реципиентов частота ИБС не коррелировала с повышением АД. В то же время АГ, по-видимому, имела опосредованное значение, поскольку при ХТН с выраженной дисфункцией трансплантата она наблюдалась значи-

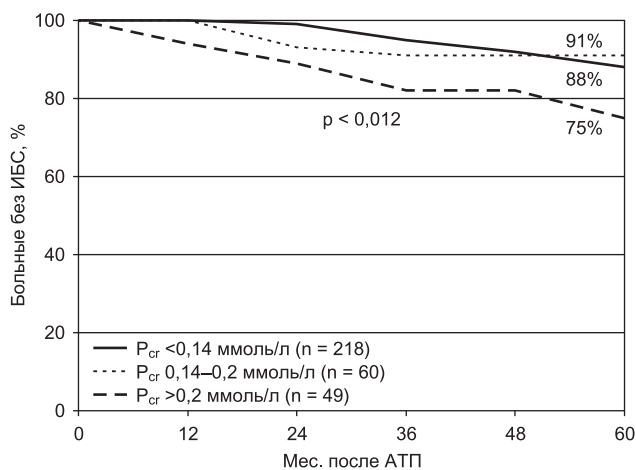


Рис. 7. Вероятность развития ИБС в зависимости от функционального состояния почечного аллотрансплантата

мо чаще (в 85% случаев), чем в подгруппе реципиентов с удовлетворительной функцией пересаженной почки (66%, $p < 0,002$).

Дальнейший анализ выявил тесную связь между ИБС и другой часто встречающейся при хронической почечной недостаточности патологией миокарда – гипертрофией левого желудочка (ГЛЖ). ИБС диагностировалась лишь у 26% пациентов при отсутствии ГЛЖ, но она имела место у 61% реципиентов с ГЛЖ ($p < 0,037$). При этом медиана индекса массы миокарда левого желудочка (ИМЛЖ) у пациентов с коронарной болезнью сердца оказалась значительно выше, чем у больных без ИБС ($193,12 \pm 67,6$ и $150,93 \pm 44,9$ г/м² соответственно, $p < 0,001$) (рис. 8).

Результаты исследований не выявили связи между развитием коронарной болезни сердца после ТП и такими параметрами, как длительность предтрансплантационного диализа, характер иммуносупрессии и кризы отторжения.

При многофакторном анализе независимыми факторами риска ИБС оказались лишь возраст реципиентов старше 45 лет ($p < 0,009$), мужской пол ($p < 0,00001$) и гиперлипидемия ($p < 0,0058$).

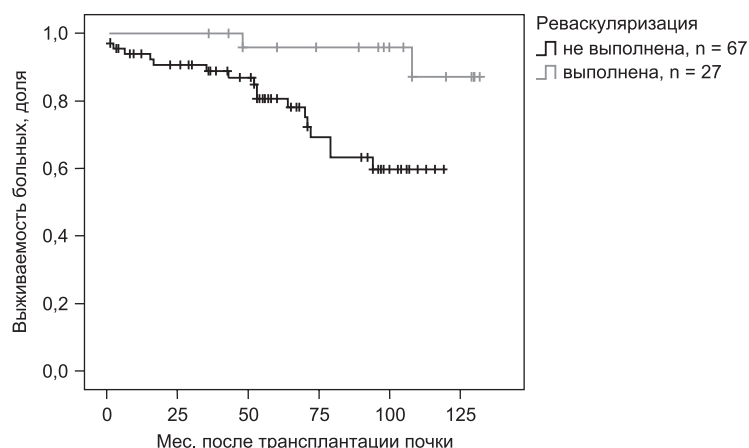


Рис. 8. Влияние реваскуляризации миокарда на выживаемость реципиентов почечного трансплантата с ИБС (10-летняя выживаемость пациентов с реваскуляризацией – 87%, без реваскуляризации – 59%, p < 0,007)

Коронарография была выполнена у 57 пациентов, у 5 из них стенозы коронарных сосудов не обнаружены.

Хирургическое лечение ИБС было проведено у 38 реципиентов почечного трансплантата, у 36 из них выполнена ангиопластика (АП) со стентированием (48 вмешательств), у 2 больных (через 5 и 52 мес. после ТП) – аортокоронарное шунтирование.

Непосредственный терапевтический эффект констатирован у всех пациентов. У 7 (19%) из 36 больных, однако, в течение ближайших 3–6 мес. была выполнена повторная АП, 2 пациентам повторная реваскуляризация миокарда потребовалась спустя 3 и 4,5 года. Длительность наблюдения после реваскуляризации миокарда у реципиентов аллогенной почки составила в среднем 23 мес. (от 2 до 74 мес.). Отдаленный (более 12 мес.) эффект лечения был достигнут у 27 из 38 (71%) пациентов (табл.). У 1 пациентки через 6 мес. после реваскуляризации развился инфаркт миокарда, потребовавший повторной АП и стентирования. Двое больных умерли через 28 и 35 мес. после АП вследствие экстракардиальных осложнений (цирроза печени и острого нарушения мозгового кровообращения). Один пациент умер через 78 мес. после повторной реваскуляризации от прогрессирующей сердечной недостаточности на фоне диализной терапии, начатой в связи с рецидивом недостаточности почечного трансплантата. Влияние реваскуляризации миокарда на отдаленные результаты ТП представлено на рис. 8. Выживаемость пациентов с ИБС через 10 лет

Таблица

Эффективность ангиопластики (АП) и АКШ при ИБС после трансплантации почки

Выполнено: АП со стентированием АКШ	48 операций (у 36 чел.) у 2 пациентов
Краткосрочный положительный клинический эффект	38 больных
Отдаленный положительный клинический эффект (средний срок наблюдения 23 мес.)	27 из 38 больных (у 71%)
Повторная реваскуляризация	9 больных

после ТП оказалась достоверно ниже в группе с естественным течением заболевания и составила лишь 59%, в то время как у пациентов после АП и АКШ этот показатель возростал до 87% (p < 0,007).

Примеры успешного хирургического лечения ИБС, как и возможности применения других современных хирургических подходов для лечения осложнений после трансплантации почки, иллюстрируют наблюдения, приводимые ниже.

Клиническое наблюдение 1

У пациента Т., 1953 г. р., в возрасте 1 года была выявлена аномалия развития мочевой системы в виде ахалазии мочеточников и гипоплазии правой почки. С 23 лет (1976 г.) отмечено повышение артериального давления, по поводу которого регулярно не наблюдался. С того же времени беспокоили приступы подагры. С 1994 г. констатировано усиление артериальной гипертензии (АГ) с подъемами АД до 150/90–160/100 мм рт. ст. В 1996 г. выявлена начальная ХПН, на фоне которой развился острый трансмуральный заднедиафрагмальный инфаркт миокарда (ОИМ). В 1997 г. пациент перенес повторный инфаркт миокарда с локализацией в переднеперегородочной и верхушечной областях. В ноябре 2001 г. в связи с терминальной ХПН начато лечение программным гемодиализом.

15.03.2003 г. выполнена аллотрансплантация почки (АТП). Функция трансплантата была отсроченной, в послеоперационном периоде проведено 3 сеанса гемодиализа. Первые сутки после операции осложнились обтурацией мочеточника в области пузырно-мочеточникового анастомоза, по поводу чего была выполнена уретероцистостомия. В связи с подозрением на криз отторжения в течение 1-го мес. после АТП была проведена массивная антикризовая терапия с введением внутривенно суммарно около 6 г метилпреднизолона. Поддерживающая иммуносупрессия включала преднизолон, селлсепт и сандиммун-неорал. Креатинин плазмы стабилизировался к 45 суткам на уровне 0,19 ммоль/л. АД контролировали в диапазоне от 120/80 до 140/90 мм рт. ст. Протеинурия была минимальной. Определялся высокий уровень холестерина (7,8 ммоль/л).

Через 1 мес. после АТП на фоне цитомегаловирусной (ЦМВ) инфекции пациент перенес третий инфаркт миокарда в зоне рубцов, после которого наблюдалось учащение приступов стенокардии. Учитывая восстановление функции, с одной стороны, и прогрессирование ИБС – с другой, 18.05.2003 г. была лигирована артериовенозная фистула. Проводилась традиционная медикаментозная терапия ИБС, в состав которой входили ингибиторы АПФ, β-блокаторы, статины, дезагреганты.

Через 4 мес. после АТП был госпитализирован в нефрологическое отделение по поводу рецидива вирусной инфекции, в исходе которой у пациента развилась нестабильная стенокардия. По данным обследования: ЭКГ – синусовый ритм, ЧСС 75 уд/мин. Рубцовые изменения заднедиафрагмальной, переднеперегородочной областей, верхушки. Признаки снижения питания в области рубцов и боковой стенки.

Эхо-КГ: АО 3,7 см, ЛП 4,4 см, ПЖ 2,7 см, ТМЖП 1,6 см, ТЗС 1,3 см, КДО 151 мл, ФИ 53%, ИММ 175 г/м².

Заключение: увеличение размеров левого предсердия. Выраженная гипертрофия миокарда левого желудочка. Гипо-

кинезия межжелудочковой перегородки, акинезия передневерхушечного сегмента. Диастолическая функция нарушена. Клапанный аппарат интактен. Жидкости в полости перикарда нет.

Коронароангиография: правый тип кровоснабжения. Передняя межжелудочковая ветвь (ПМЖВ): протяженная окклюзия в средней трети ниже отхождения септальной и диагональной ветвей с заполнением дистальных отделов по внутрисистемным анастомозам. Огибающая ветвь (ОВ): стеноз 2 ст. в проксимальной трети, субтотальный стеноз в средней трети. Правая коронарная артерия (ПКА): окклюзия на уровне отхождения маргинальных ветвей с ретроградным заполнением дистальных отделов из системы ПКА.

Вентрикулография: объемные характеристики левого желудочка умеренно увеличены, акинезия верхушечного, переднебокового сегментов левого желудочка, гипокинезия заднебазального сегмента левого желудочка.

Маммография: левая внутренняя грудная артерия с ровными контурами, проходима на всем протяжении.

21.08.2003 г. в условиях искусственного кровообращения выполнена операция маммарно-коронарного анастомозирования с ПМЖВ, аортокоронарного шунтирования ЗБВ ОВ и ПКА. Первые сутки после операции осложнились окклюзией левой бедренной артерии, была проведена тромбозембоэктомия; последующее течение – развитием остеомиелита грудины, потребовавшим резекции ее средней и нижней трети и соответствующих реберных хрящей с кожно-фасциальной пластикой передней грудной стенки.

Пациент был выписан из стационара через 2,5 мес. после реваскуляризации миокарда в относительно удовлетворительном состоянии. Приступы стенокардии не возобновлялись. Функция трансплантированной почки оставалась стабильной.

Через 11 мес. после АТП у пациента был выявлен асептический некроз головок бедренных костей. Прогрессирование костной патологии, сопровождавшееся выраженным болевым синдромом и инвалидизацией больного, вызвало необходимость эндопротезирования тазобедренных суставов, которое было выполнено в январе и ноябре 2005 г. в НИИТиО.

В феврале 2005 г. по рекомендации кардиохирургов обследован в Гематологическом научном центре РАМН. Выявлены генетически обусловленные тромбофилия и гипергомоцистеинемия. К терапии (козаар, конкор, кардиоаспирин и зокор) были добавлены фолиевая кислота и сулодексид.

В течение 3 лет после АКШ состояние больного остается удовлетворительным. Приступов стенокардии, застойной сердечной недостаточности нет. Пациент ведет активный образ жизни, вернулся к трудовой деятельности (занимает руководящую должность).

При обследовании в июне 2006 г.: состояние удовлетворительное. Активных жалоб нет. АД 130/90 мм рт. ст. Протеинурия 0,16 г/сут. Биохимические показатели крови, включая уровни общего холестерина и его фракций, мочевой кислоты, в пределах нормы. Креатинин плазмы 0,16 ммоль/л, мочевины 11 ммоль/л, паратгормон крови 110 пг/мл.

Эхо-КГ: АО 3,9 см (против 3,7 см ранее), ТМЖП 1,4 см (против 1,6 см ранее), ТЗС 1,4 см (было 1,3 см), КДО 108 мл (было 151 мл), ФИ 53% (без динамики), ИММ 149 г/м² (был 175 г/м²). Нарушение локальной сократимости миокарда ЛЖ. Хроническая аневризма верхушечно-септальной локализации с тромбозом ее полости (тромб 2 × 1,7 см). Кальциноз аортального клапана.

В представленном наблюдении коронарный атеросклероз развился у больного с хроническим заболеванием почек и осложнился ОИМ в возрасте 43 лет, т. е. в период, когда

имела место начальная ХПН. В последующие годы на фоне прогрессирующей ХПН и после АТП пациент перенес еще два инфаркта миокарда, следствием чего явилось формирование аневризмы левого желудочка. Наиболее вероятными факторами, способствовавшими ускоренному развитию ИБС, в этом случае были АГ, тромбофилия (генетически обусловленная), прогрессирующее снижение функции почек (ХПН), гиперурикемия и, возможно, гипергомоцистеинемия. После трансплантации почки прогрессирование заболевания, по-видимому, было связано с действием таких факторов, как массивная иммунодепрессия, ЦМВ-инфекция, дисфункция трансплантата и, возможно, вторичный гиперпаратиреоз.

Хотя АКШ, выполненное у пациента в первые 6 мес. после АТП, т. е. в условиях достаточно интенсивной иммуносупрессии, и осложнилось остеомиелитом грудины, тем не менее дальнейшее течение свидетельствует о несомненном клиническом эффекте реваскуляризации миокарда, существенно улучшившей общее состояние пациента и качество его жизни.

Клиническое наблюдение 2

У пациента Т., 1971 г. р., страдающего с 5-летнего возраста сахарным диабетом 1 типа, в 1989 г. диагностирована диабетическая нефропатия. С того же времени отмечено повышение АД до 140/90 мм рт. ст. С 1996 г. ХПН. В ноябре 1999 г. в связи с прогрессированием почечной недостаточности начата заместительная терапия гемодиализом. К этому времени у пациента наблюдались выраженная анемия (гемоглобин 69 г/л) и сердечная недостаточность.

2.08.2000 г. выполнена аллотрансплантация трупной почки. Функция трансплантата была немедленной, однако на 18-е сутки развился криз отторжения, купированный пульс-терапией метипредом в суммарной дозе 3,25 мг и АТП □ 10. После перенесенного криза отмечалось неполное восстановление функции трансплантата со стабилизацией креатинина плазмы крови на уровне 0,19–0,22 ммоль/л. АД 130/80 мм рт. ст. (на фоне терапии 5 мг плендила). Поддерживающая иммуносупрессия включала преднизолон 15 мг/сут, азатиоприн 25 мг/сут и неорал 250 мг/сут. Через 2 мес. после операции пациент перенес острый пиелонефрит трансплантата, который сопровождался обратимым снижением функции почечного трансплантата (креатинин плазмы повышался до 0,33 ммоль/л).

С февраля 2002 г. стали беспокоить загрудинные боли, по поводу чего пациент был госпитализирован в 7-ю ГКБ. Данных за острую коронарную недостаточность не обнаружено. По Эхо-КГ выявлялась гипертрофия миокарда левого желудочка. К проводимой терапии были добавлены ингибиторы АПФ. Боли в области сердца беспокоили редко. С осени 2002 г. наблюдался в центре «Диабетической стопы» по поводу синдрома диабетической стопы, язвенного дефекта 1-го пальца правой стопы. С ноября 2002 г. в связи с выявленным при денситометрии диффузным остеопорозом начато лечение альфакальциолом.

8.12.2002 г. развился ангинозный приступ и по данным ЭКГ выявлены признаки острого бокового инфаркта миокарда. Была проведена тромболитическая терапия стрептокиназой, после которой для проведения коронарографии 9.12.2002 г. больной был госпитализирован в НИИ трансплантологии.

По данным Эхо-КГ от 9.12.2002 г.: объемные характеристики левого желудочка не увеличены. Правые отделы сердца не увеличены. Гипертрофия миокарда левого желудочка. Со-

кратительная способность левого желудочка снижена. На фоне диффузной гипокинезии отмечаются гипокинез верхушки, дисафральные сегментов. Дискинезия передневерхушечного, перегородочно-верхушечного сегментов. ФИ 48%. Жидкости в полости перикарда нет. Клапанный аппарат интактен.

9.12.2002 г. проведена коронарография, при которой выявлено стенотическое поражение ПМЖВ, ОВ, ветви тупого края (ВТК) и окклюзия ПКА. Выполнены ангиопластика со стентированием ПМЖВ, ангиопластика ОВ и ВТК. Послеоперационный период осложнился формированием ложной аневризмы в области пункции бедренной артерии, впоследствии регрессировавшей.

Эхо-КГ от 11.12.2002 г.: КДО 76 мл, КСО 19 мл, УО 57, ФИ 75%, КДР 4,1 см, КСР 2,3 см, АО 3,0 см, ЛЖ 2,6 см, ТЗС 1,4 см, ТМЖП 1,5 см. Зон асинергии нет.

Лабораторные данные: креатинин плазмы 0,46–0,32 ммоль/л, мочевины 23,3 ммоль/л, холестерин общий 4,22 ммоль/л, триглицериды 1,42 ммоль/л, индекс атерогенности 6,03, хол. ЛПНП 2,84 ммоль/л, хол. ЛПВП 0,6 ммоль/л. Сахар крови 9,3 ммоль/л. ППГ 78 пг/мл, Са 2,3 ммоль/л. В моче: относительная плотность 1015, белок 0,15 г/л, глюкоза 4+, лейкоциты 3–4 в п/зр, эр. 1–2 в п/зр.

После реабилитационного периода в нефрологическом отделении ГКБ № 52 пациент был выписан в удовлетворительном состоянии без клинических проявлений стенокардии. Функция трансплантата к концу декабря 2002 г. восстановилась до исходного уровня – 0,23 ммоль/л. АД 120/80 мм рт. ст.

С лета 2003 г. на фоне часто рецидивирующего пиелонефрита трансплантата, хронической трофической язвы голени и сухой гангрены пальца правой стопы отмечено медленное прогрессирование почечной недостаточности (креатинин плазмы 0,3–0,33 ммоль/л). При контрольном обследовании в НИИТиО в августе 2003 г. на ЭКГ и по данным Эхо-КГ без отрицательной динамики по сравнению с 2002 г.

От госпитализаций в период обострений пиелонефрита, в том числе и для биопсии почечного трансплантата, больной категорически отказывался, наблюдался нерегулярно. К июлю 2006 г. креатинин плазмы достиг 0,5 ммоль/л, в сентябре 2006 г. возобновлено лечение программным гемодиализом.

Данное клиническое наблюдение является демонстрацией раннего развития атеросклероза коронарных артерий у 31-летнего пациента с тяжелой формой диабета 1 типа, осложнившегося через 13 лет от начала заболевания диабетической нефропатией и позднее – ХПН. АГ и анемия, сопутствовавшие ХПН, привели к формированию ГМЛЖ с развитием сердечной недостаточности к началу диализного лечения. После АТП – криз отторжения, потребовавший массивной иммуносупрессии, и сопряженные с ней декомпенсация диабета и хронические инфекции (рецидивирующий пиелонефрит и трофические язвы голени и стопы), а также дисфункция трансплантата способствовали ускоренному развитию ИБС на фоне ГМЛЖ с развитием ОИМ через 2 года после АТП. Своевременно выполненные тромболитизис и реваскуляризация миокарда позволили в данном случае минимизировать последствия ОИМ и предупредить последующие осложнения ИБС. В условиях усиленного действия факторов риска ИБС, обусловленного рецидивом терминальной почечной недостаточности и диализным лечением, при возобновлении стенокардии пациенту показана повторная коронарография.

Обсуждение

Результаты наших исследований демонстрируют высокую частоту коронарной болезни после ТП, что полностью согласуется с международными данными. Кардиоваскулярная летальность реципиентов с функционирующим трансплантатом признана одной из ведущих причин снижения эффективности пересадки почки в отдаленные сроки после операции. В целом ежегодная кардиоваскулярная летальность после ТП превышает таковую в общей популяции в 8–10 раз, а в возрастных группах до 46 лет – в 17–20 раз [24]. В структуре причин смерти реципиентов аллогенной почки, по данным Европейского регистра, она составляет 36% [16], а в США достигает 48%. При этом до 47% от числа этих потерь составляют фатальные инфаркты миокарда [17]. Еще выше показатель кардиоваскулярной летальности в Скандинавских странах, где только вследствие ИБС погибает до 53% реципиентов аллогенной почки [14]. В среднем ИБС после ТП выявляется на 20 лет раньше, чем в общей популяции, а частота ее составляет около 15% [11, 20]. При этом риск кардиоваскулярной смерти в 3 раза выше у больных диабетом [16].

Такая распространенность коронарной болезни сердца среди пациентов с пересаженной почкой обусловлена, по мнению большинства авторов, действием комплекса факторов [2, 3, 12, 22]. Последние условно разделяют на 3 группы: 1) традиционные (возраст, пол, АГ, диабет, гиперлипидемия, курение); 2) факторы, обусловленные ХПН (анемия, вторичный гиперпаратиреоз, гипергомоцистеинемия, адекватность и вид диализной терапии, накопление конечных продуктов неферментативного гликозилирования, гипопропротеинемия); 3) факторы, непосредственно связанные с трансплантацией почки и ее осложнениями (иммуносупрессия, циклоsporиновая васкулотоксичность, дисфункция трансплантата, вирусные инфекции, нарушения гемостаза). При этом многие из традиционных факторов, и в частности гиперлипидемия и сахарный диабет, усугубляются обстоятельствами, непосредственно связанными с трансплантацией.

После ТП, как и в общей популяции, выявлена тесная связь между возрастом и мужским полом, с одной стороны, и ИБС – с другой стороны [2, 3, 12]. В наших наблюдениях коронарная болезнь сердца также выявлялась чаще у мужчин (в 16% против 5% у женщин, $p < 0,04$) и реципиентов старше 45 лет (в 33% против 9% в более молодом возрасте, $p < 0,0001$). Эти факторы, не поддающиеся коррекции, могут быть использованы для выделения групп повышенного риска в отношении ИБС.

Гиперлипидемия, по общему признанию, является неизбежным спутником иммуносупрессивной терапии, включающей ингибиторы кальциневрина и кортикостероиды. Она может выявляться уже в течение первых 3 мес. после операции и персистировать последующие 10 и более лет [6]. Нарушение липидного обмена у реципиентов почечного трансплантата проявляется как повышением уровня общего холестерина и ЛПНП, так и ЛПОНП и триглицеридов. ЛПВП при этом либо остаются нормальными, либо их уро-

вень слегка повышается [13]. В настоящем исследовании гиперлипидемия выявлялась у 30% пациентов и характеризовалась повышением ЛПНП у 88%, триглицеридов – у 58% и ЛПОНП – у 41% из них. S. Aakhus и соавт. [2] на материале наблюдений 406 пациентов со стабильной функцией почечного трансплантата показали, что гиперхолестеринемия, наряду с возрастом и полом, является после ТП независимым фактором риска ИБС ($p < 0,01$). Этот вывод подтверждается рядом других публикаций, демонстрирующих улучшение выживаемости реципиентов аллогенной почки на фоне лечения статинами [22]. Наши результаты полностью согласуются с литературными. В многофакторной модели Кокса гиперлипидемия у наблюдавшихся нами реципиентов оказалась независимым фактором риска коронарной болезни сердца ($p < 0,0058$) и повышала частоту ИБС почти в 4 раза (с 5 до 19%, $p < 0,001$).

Другим, не менее важным фактором риска сердечно-сосудистых заболеваний в целом и ИБС в частности у реципиентов ПТ является сахарный диабет. При этом посттрансплантационный диабет заслуживает такого же пристального внимания, как и диабет, явившийся причиной ХПН. Диабет после ТП [24] развивается у 2,5–20% больных, главным образом вследствие иммуносупрессивной терапии кортикостероидами и/или ингибиторами кальциневрина. Стероидный диабет при этом имеет отчетливую дозозависимость [12] и возникает чаще у реципиентов с наследственной предрасположенностью – мужчин, афроамериканцев и пациентов пожилого возраста [23]. Диабетогенное действие циклоsporина объясняется подавлением продукции инсулина β -клетками поджелудочной железы, а также его способностью снижать катаболизм кортикостероидов в результате конкурентного метаболизма в системе цитохрома P-450 [15].

В популяции больных сахарным диабетом инфаркт миокарда признан ведущей причиной смерти после ТП [4], при этом отмечено, что нередко течение инфарктов бывает бессимптомным. Проведенный нами анализ также подтвердил значение диабета в развитии посттрансплантационной ИБС. В условиях нарушения метаболизма глюкозы ИБС диагностировалась достоверно чаще, чем у пациентов, не страдавших сахарным диабетом (соответственно 24 и 14%, $p < 0,0039$).

В последние годы все большее значение придается роли инфекций в патогенезе коронарной болезни сердца после ТП [10, 21, 24]. Выявлена корреляция между частотой атеросклероза и инфицированием такими вирусами, как цитомегаловирус (CMV), *Herpes class viruses*, а также *Chlamydia pneumoniae* и *Helicobacter pylori* [7]. Атерогенез при этом объясняется ответной воспалительной реакцией на инфекционный агент со стимуляцией моноцитарной активности, повышением секреции интерлейкина I, фактора некроза опухоли и других цитокинов, нарушениями в свертывающей системе, повреждением эндотелия [8]. В наших наблюдениях прослеживалась достоверная связь между тяжелыми инфекциями после ТП и последующим формированием ИБС. Последняя развивалась в 18% случаев в группе реципиентов, перенесших в посттрансплантационном периоде серьезные инфекции,

и только у 9% пациентов с не осложненным инфекциями течением ($p < 0,028$). Эти данные полностью согласуются с современными представлениями о воспалительной природе атеросклероза и нуждаются в дальнейшем уточнении. В частности, требуют специального анализа связь между уровнем С-реактивного белка крови и гиперлипидемией и значение комбинации этих факторов в возникновении ИБС.

Влияние функции трансплантированной почки на развитие ИБС остается предметом дискуссии. По данным С. Rigatto и соавт. [19], клиренс креатинина не являлся предиктором ИБС *de novo*, а рассматривался как фактор риска хронической сердечной недостаточности, опосредованной артериальной гипертензией и анемией. С другой стороны, в ряде сообщений продемонстрировано прогностически негативное влияние дисфункции трансплантата как на возникновение, так и на исход кардиоваскулярных заболеваний в целом [11, 25]. Наши результаты согласуются с данными последней группы авторов. У пациентов с недостаточностью почечного трансплантата коронарная болезнь сердца выявлялась более чем в 2,5 раза чаще, чем у реципиентов с удовлетворительной функцией трансплантата ($p < 0,012$). Связь между дисфункцией почечного трансплантата и ИБС может быть обусловлена как действием сходных механизмов, инициирующих возникновение и прогрессирование как почечной, так и кардиальной патологии (артериальная гипертензия, гиперлипидемия), так и присоединением с развитием ХТН дополнительных факторов, специально свойственных почечной недостаточности (анемия, гипертоническая болезнь, гиперпаратиреоз и пр.).

Специального внимания заслуживают полученные нами данные о связи между ИБС и гипертрофией левого желудочка, весьма характерной для почечной недостаточности [18, 20] и наблюдаемой после ТП у 40–70% реципиентов. Интересно, что в наших наблюдениях в условиях ГЛЖ ИБС диагностировалась у 61% реципиентов, но она выявлялась лишь в 26% случаев, когда ГЛЖ отсутствовала ($p < 0,037$). Вопрос о механизмах, лежащих в основе этой связи, заслуживает специального изучения. Данные литературы [19], как и наши собственные наблюдения [1], демонстрируют возможность регрессии ГЛЖ у реципиентов аллогенной почки с неосложненным посттрансплантационным течением. С другой стороны, в части случаев ГЛЖ после ТП не только персистирует, но и прогрессирует. При этом, по нашим данным, регрессии ГЛЖ после ТП препятствуют те же факторы, которые играют значимую роль в формировании посттрансплантационной ИБС: возраст старше 45 лет, артериальная гипертензия и дисфункция трансплантата [5]. Кроме того, как обсуждалось выше, развитию ИБС после ТП способствуют тяжелые инфекции, а синдром хронического воспаления рассматривается в настоящее время как один из механизмов развития уремической ГЛЖ. Поэтому нельзя исключить, что сочетание ИБС и выраженной ГЛЖ после ТП является следствием действия одних и тех же патогенетических механизмов. С другой стороны, уже развившаяся ИБС может не только тормозить регрессию уремической ГЛЖ, но и способствовать ее прогрессированию, усугубляя ишемию миокарда, и без того

присущую ГЛЖ, и стимулируя тем самым процессы диффузного кардиофиброза.

Как и другим авторам [22], нам не удалось выявить прямой связи между АГ и развитием ИБС. С одной стороны, это может объясняться тем, что АГ вообще присутствует подавляющему большинству реципиентов, получающих иммуносупрессию Циа, что затрудняет статистический анализ. Кроме того, как обсуждалось выше, ИБС после ТП нередко сочеталась с ГЛЖ, которая в части случаев сопровождалась выраженной дисфункцией миокарда, в условиях которой АД снижается. В то же время мы можем судить о действии АГ опосредованно, ибо она может рассматриваться как один из факторов, способствующих формированию ИБС при ХТН, в условиях которой коронарная болезнь наблюдалась значимо чаще.

Опыт лечения ИБС после ТП методами реваскуляризации и аортокоронарного шунтирования до настоящего времени ограничен, что связано с повышенным риском интраоперационной летальности, инфекционных и геморрагических осложнений [5, 13]. Кроме того, у реципиентов аллогенной почки отмечено учащение случаев рестенозов. По данным литературы, они наблюдаются в 60–80% случаев в первые 6 мес. после ангиопластики, в то время как в общей популяции их частота составляет 33–35% [24]. Вместе с тем полагают, что сочетание ангиопластики со стентированием должно существенно улучшить результаты реваскуляризации после ТП. В наших наблюдениях в первые 3–6 мес. после сочетанной АП и стентирования рестенозы были диагностированы у 19% (у 7 из 36) больных, что существенно ниже в сравнении с данными других авторов. В 71% случаев (у 27 из 38 больных) положительный эффект реваскуляризации сохраняется в течение более 12 мес. (в среднем 23 мес.). Двум пациентам было успешно выполнено аортокоронарное шунтирование. Таким образом, по нашим данным, применение методов реваскуляризации миокарда после ТП в значительной части случаев может быть вполне успешным и должно быть рекомендовано как один из методов повышения выживаемости реципиентов аллогенной почки и улучшения качества их жизни.

Выводы

1. ИБС после трансплантации почки наблюдается у 14,8% реципиентов, у 12,7% она формируется *de novo*, что не менее чем в 1,5–3 раза превышает ее частоту в общей популяции.

2. Значимыми факторами риска возникновения ИБС после трансплантации почки являются как традиционные (мужской пол, возраст старше 45 лет, гиперхолестеринемия, сахарный диабет, артериальная гипертензия), так и нетрадиционные факторы. Из последних важную роль играют дисфункция пересаженной почки и посттрансплантационные инфекционные осложнения.

3. Особенностью посттрансплантационной ИБС является ее сочетание с гипертрофией миокарда у значительной части больных.

4. Реваскуляризация миокарда, и в частности ангиопластика со стентированием, может рассматри-

ваться в качестве эффективного метода лечения ИБС у реципиентов почечного аллотрансплантата.

Литература

1. Ким И.Г., Томилина Н.А., Жидкова Д.А., Остроумов Е.Н., Честухин В.В., Гонтуар М.Г. Кардиоваскулярные осложнения после трансплантации почки. IV Конференция Российского диализного общества. Нефрология и диализ 2005; 7 (3): 331.
2. Aakhus S, Wideroe T.E. Cardiovascular morbidity and risk factors in renal transplant recipients. *Nephrol Dial Transplant* 1999; 14: 648–654.
3. Andrews T, Brickner M, Rutberford J. Ischemic heart disease in end-stage renal failure. In: *Cardiovascular disease in End-stage Renal Failure*. Ed. by J. Loscalzo, G. London. Oxford, 2000: 45–56.
4. Carlstrom J, Norden G, Mjornstedt L, Nyberg G. Increasing prevalence of cardiovascular disease in kidney transplant patients with type 1 diabetes. *Transplant Int* 1999; 12: 176–181.
5. Chesser A, Savage T. Diagnosis management of ischemic heart disease in end-stage renal failure. In: *Cardiovascular disease in End-stage Renal Failure*. Ed. by J. Loscalzo, G. London. Oxford, 2000: 317–334.
6. Druke T, Abdulmassib Z, Lacour B. et al. Atherosclerosis and lipid disorders after renal transplantation. *Kidney Int* 1991; 39 (Suppl. 31): S24–S28.
7. Frisbman W. Biological markers as predictors of cardiovascular disease. *J Am Soc Nephrol* 1998; 104: S18–S27.
8. Glassberg H, Loscalzo J. Endothelial function in end-stage renal failure. In: *Cardiovascular disease in End-stage Renal Failure*. Ed. by J. Loscalzo, G. London. Oxford, 2000: 117–155.
9. Hjelmestaeth J, Hartman A, Kofstad J. et al. Glucose intolerance after renal transplantation depends upon prednisolone dose and recipients age. *Transplantation* 1997; 64: 979–983.
10. Kaban B, Ponticelli C. Cardiovascular disease and its causes. In: *Principals and practice of renal transplantation*. London, 2000: 589–614.
11. Kasiske B, Guijarro C, Massy Z. et al. Cardiovascular disease after renal transplantation. *J Am Soc Nephrol* 1996; 7: 158–165.
12. Kasiske B, Chakkeria H, Roel J. Explained and unexplained ischemic heart disease risk after renal transplantation. *J Am Soc Nephrol* 2000; 11: 1735–1743.
13. Kobashigawa J, Kasiske B. Hyperlipidemia in solid organ transplantation. *Transplantation* 1997; 63: 331–338.
14. Lindholm F, Albrechtsen D, Frodin L. et al. Ischemic heart disease – major cause of death and graft-loss after transplantation in Scandinavia. *Transplantation* 1995; 60: 451–457.
15. Ponticelli C, Opelz G. Are corticosteroids really necessary in renal transplantation? *Nephrol Dial Transplant* 1995; 10: 1587–1591.
16. Raine A, Margreiter R, Brunner F. et al. Report of management of renal failure in Europe XXII, 1992. *Nephrol Dial Transplant* 1992; 7 (Suppl. 2): 7–35.
17. Raine A, McMabon S, Selwoog N, Wing A, Brunner F. Mortality from myocardial infarction in patients on renal replacement therapy in the UK. *Nephrol Dial Transplant* 1991; 6: 902.
18. Raine A. Hypertension and ischemic heart disease in renal transplant recipients. *Nephrol Dial Transplant* 1995; 10 (Suppl. 1): 95–100.
19. Rigatto C, Parfrey P. Factors governing cardiovascular risk in the patient with a failing renal transplant. *Peritoneal Dialysis International* 2001; 21 (Suppl. 3): 275–279.
20. Rigatto C, Parfrey P, London G. Cardiac hypertrophy in end-stage renal failure. In: *Cardiovascular disease in End-stage Renal Failure*. Ed. by J. Loscalzo, G. London. Oxford, 2000: 157–173.
21. Rostand S. Coronary heart disease in chronic renal insufficiency: Some management considerations. *J Am Soc Nephrol* 2000; 11: 1948–1956.
22. Stewart G, Jardine A, Briggs J. Ишемическая болезнь сердца после трансплантации почки. Нефрология и диализ 2001; 3 (3): 381–389.
23. Sumrany N, Delaney V, Ding Z. et al. Diabetes mellitus after renal transplantation in cyclosporine era. An analysis of risk factors. *Transplantation* 1991; 51: 343–347.
24. Wheeler D, Baigent C. Cardiovascular risk factors in chronic renal failure. In: *Cardiovascular disease in End-stage Renal Failure*. Ed. by J. Loscalzo, G. London. Oxford, 2000: 2–28.
25. Woo Y, Jardine A, Dark A. et al. Early graft function and patient survival following cadaveric renal transplantation. *Kidney Int* 1999; 55: 692–699.