

# Применение сандиммуна-неорала в лечении нефротического синдрома при болезни минимальных изменений в сочетании с сахарным диабетом 1 типа (Обзор литературы и собственное наблюдение)

**Е.В. Захарова<sup>1</sup>, Е.И. Ипатьева<sup>1</sup>, Е.С. Столяревич<sup>2</sup>**

<sup>1</sup> *Московская городская клиническая больница им. С.П. Боткина,*

<sup>2</sup> *Кафедра нефрологии ФПДО МГСМУ, г. Москва*

## Sandimmun-neoral in treatment of nephrotic syndrome in minimal change disease with type 1 diabetes mellitus

*Review and case report*

**E.V. Zakharova, E.I. Ipatjeva, E.S. Stoljarevich**

*Ключевые слова: сахарный диабет, нефротический синдром, болезнь минимальных изменений, циклоспорин А, ремиссия.*

Наличие протеинурии, изолированной или в сочетании с артериальной гипертензией и почечной недостаточностью, у больного с сахарным диабетом (СД) в анамнезе следует расценивать как проявление диабетической нефропатии, если не доказано обратное [29]. Сочетание протеинурии с диабетической ретинопатией, которая наблюдается более чем у 90% пациентов с поражением почек диабетической природы, делает диагноз еще более вероятным. При отсутствии диабетической ретинопатии и полинейропатии необходимо учитывать возможность иных причин появления протеинурии [2, 29].

Внезапное развитие нефротического синдрома (НС), особенно при небольшой длительности СД, может указывать на наличие первичной гломерулярной патологии, в том числе болезни минимальных изменений (БМИ), фокально-сегментарного гломерулосклероза (ФСГС) или мембранозной нефропатии. В таких случаях для установления диагноза, определения прогноза и тактики лечения показано выполнение биопсии почки [2, 29]. У больных СД описаны случаи развития НС, обусловленного БМИ, с хорошим эффектом от лечения кортикостероидами (КС) [30]. Имеется также описание случая успешного лечения НС сандиммуном-неоралом при гистологически доказанной БМИ у больного СД 2 типа [16].

Циклоспорин А (ЦсА), применяемый в лечении идиопатического НС с 1985 г. [17, 27], использовался при различных клинических и морфологических формах в различных возрастных группах и, как показал ряд исследований, оказался особенно эффективен

в случаях стероид-чувствительного и стероид-зависимого НС при БМИ, обеспечивая у взрослых пациентов до 78–87% ремиссий [1, 3–5, 11, 13–15, 18, 19, 22]. При стероид-резистентном НС у детей и взрослых с БМИ и ФСГС применение ЦсА в течение 6–9 месяцев приводило к развитию полной или частичной ремиссии у 56–74% больных [7, 22, 24, 25].

Вместе с тем были накоплены данные о «цикло-спориновой зависимости» НС и о нефротоксичности ЦсА [6, 7, 14, 22, 24, 26]. Обсуждался вопрос о развитии, несмотря на снижение протеинурии и нормальный уровень креатинина крови, тубулоинтерстициального фиброза и гломерулосклероза, особенно при фокально-сегментарном гломерулосклерозе (ФСГС), что опиралось на данные повторных нефробиопсий, выявлявших как прогрессирование ФСГС, так и признаки циклоспориновой нефротоксичности [14, 21, 22]. Однако при дополнительном анализе с сопоставлением данных гистологического исследования и дозировок ЦсА оказалось, что признаки нефротоксичности при использовании доз, не превышающих 5 мг/кг/сут, обнаруживаются редко [8, 20, 23]. С появлением микроэмульсионной формы ЦсА (сандиммуна-неорала), обладающего лучшей биодоступностью и фармакокинетическим профилем [10, 12], также было показано, что препарат, назначаемый в дозах, не превышающих 4–5 мг/кг/сут, не вызывает тяжелых поражений почек при соблюдении правил коррекции доз ЦсА [26].

Одной из проблем, связанных с применением ЦсА у больных с идиопатическим НС, долгое время оста-

ввалась «циклоспориновая зависимость» – высокая частота рецидивов при применении коротких курсов лечения или при быстром снижении дозы препарата. Для предотвращения рецидивов в настоящее время рекомендуется проведение лечения в течение длительного времени с очень медленным снижением дозы до 2,5–3 мг/кг/сут. Через 1–2 года возможна попытка отмены ЦСА путем постепенного снижения дозы препарата на 0,5 мг/кг/сут 1 раз в месяц в течение как минимум 6–12 месяцев [4, 20, 26]. При возникновении рецидива протеинурии целесообразно возобновление терапии в исходной дозе.

Для обеспечения безопасности лечения рекомендуется придерживаться следующих правил применения ЦСА при первичных гломерулопатиях [9]:

- избегать назначения препарата у пациентов группы высокого риска (почечная недостаточность, гиперкалиемия, неконтролируемая артериальная гипертензия, пожилой возраст);
- начинать лечение с низких доз, не превышающих 4 мг/кг/сут, при необходимости повышать дозу медленно;
- использовать минимальную эффективную дозу;
- не допускать превышения концентрации ЦСА в крови >150 нг/мл (C<sub>0</sub>);
- контролировать уровень креатинина крови, калия, концентрацию ЦСА;
- контролировать артериальную гипертензию и побочные эффекты;
- контролировать взаимодействие ЦСА с другими лекарственными препаратами;
- при повышении уровня креатинина крови более чем на 30% от исходного уровня снижать дозу препарата или отменять терапию;
- выполнять повторную нефробиопсию в случаях развития циклоспориновой зависимости.

До настоящего времени ЦСА редко применяется в качестве препарата «первой линии», поскольку имеется лишь небольшое количество контролируемых исследований, оценивающих его роль при первичных гломерулопатиях [9, 24, 25, 28]. У взрослых больных с БМИ использование ЦСА рекомендуется в основном при стероид-резистентных и стероид-зависимых формах заболевания, при отсутствии эффекта от применения циклофосфамида в течение 3 месяцев или при тяжелых осложнениях КС-терапии. В качестве препарата «первой линии» ЦСА показан лишь ограниченной группе пациентов: беременным с тяжелым НС, когда высокие дозы КС противопоказаны из-за потенциального риска для матери и плода, и молодым пациентам с СД и гистологически подтвержденным диагнозом БМИ, у которых назначение КС и алкилирующих цитостатиков нежелательно из-за риска декомпенсации диабета и нарушения репродуктивной функции [4, 9].

Лечение рекомендуется начинать с дозы 2 мг/кг/сут с постепенным ее повышением. Нарастивание дозы следует прекращать либо при достижении ремиссии, либо при достижении максимальной дозы – 5 мг/кг/сут, либо при появлении признаков нефротоксичности [4]. Снижение дозы возможно не ранее чем через 3 месяца применения препарата в оптимальной дозировке. Целевые показатели: полная или

частичная ремиссия протеинурии, поддержание уровня клубочковой фильтрации на уровне не ниже, чем до начала лечения, концентрация ЦСА C<sub>0</sub> в диапазоне 80–120 нг/мл. Циклоспорин обычно хорошо переносится больными. При условии тщательного мониторинга почечной функции, минимизации поддерживающей дозы, выполнении повторных нефробиопсий через 12–24 месяцев у пациентов, получающих длительное лечение, риск циклоспориновой нефротоксичности может быть сведен к минимуму [4].

В качестве иллюстрации особенностей диагностики и успешного лечения сандиммуном-неоралом НС у пациентки с СД 1 типа и БМИ приводим собственное наблюдение.

**Больная У-ва, 1985 г. р., студентка.** В 1997 г. в возрасте 12 лет диагностирован сахарный диабет 1 типа, наблюдалась в ЭНЦ, получала инсулинотерапию препаратами хумалин и хумалог в суммарной суточной дозе 60 ед., компенсация диабета удовлетворительная. В 2001 г. при контрольном обследовании определялась микроальбуминурия, АД оставалось нормальным, проведен курс лечения сулодексидом.

В августе 2003 г. находилась на юге, загорала, в сентябре обратилась к гинекологу в связи с дисменореей, при УЗИ обнаружена «киста» левого яичника, назначен препарат дюфастон. На фоне приема препарата отметила появление отеков нижних конечностей, прием препарата прекратила, однако отеки продолжали нарастать. В октябре 2003 г. при стационарном обследовании выявлен НС, назначен капотен 25 мг/сут, диуретики, но отеки прогрессировали, диурез снизился до 800–500 мл/сут.

В декабре 2003 г. госпитализирована в нефрологическое отделение ГКБ имени С.П. Боткина. При поступлении – массивные отеки нижних конечностей, поясничной области, крестца, передней брюшной стенки. Кожа конечностей уплотнена, сетчатое ливедо, на коже груди, спины, плечевого пояса – мелкие депигментированные рубчики. АД 130/80–120/70 мм рт. ст., в остальном при физикальном обследовании без особенностей.

Протеинурия 6,0 г/л – 2,4 г/сут, глюкозурия до 1 г%, мочевой осадок скудный. Общий белок сыворотки крови 44 г/л, альбумины 24%, глобулины α<sub>1</sub> 6%, α<sub>2</sub> 40%, β 16%, γ 14%, а/г 0,32, холестерин 14,5 ммоль/л (3 N), β-липопротеиды 350 ед. (10 N), триглицериды 4,0 ммоль/л (2 N), креатинин крови 1,1 мг/дл, мочевины 5,3 ммоль/л, глюкоза 10,6–11,7 ммоль/л, фибриноген 8,9 г/л, РКФМ 12 мг/дл. Иммунологическое обследование: IgA 4,39 г/л (1,5 N), IgM 1,49 г/л, IgG 11,2 г/л, а/т к ДНК 20 ед., АНФ отр., LE-клетки отр., антитела к кардиолипину в пределах нормы, а/т к ГБМ 1:20, РФ 1:2, СРБ 5 мг/л, криоглобулины отрицательные, маркеры сывороточных гепатитов отрицательные.

УЗИ: почки размерами 126 × 50 и 127 × 55 мм, паренхима 21–23 мм, повышенной эхогенности, кортико-медуллярная дифференциация снижена, ЧЛС не расширена, конкременты не обнаружены. Глазное дно – диски зрительных нервов не изменены, артерии и вены обычного калибра, кровенаполнение равномерное, очаговых изменений нет. УЗДС артерий нижних конечностей – кровоток магистральный, не изменен. Осмотрена гинекологом – ретенционная киста левого яичника.

Проводилось лечение капотеном, фуросемидом, верошпиноном, на этом фоне отмечались кожный зуд, высыпания на коже в виде крапивницы, эпизоды гипотензии, иАПФ и диуретики были отменены. Учитывая, с одной стороны, выявление микроальбуминурии за 2 года до развития НС, с другой стороны – отсут-

ствии выраженных признаков диабетической микро- и макроангиопатии и артериальной гипертензии, дебют НС после инсоляции и приема дюфастона, наличие сетчатого ливедо, нарушений пигментации кожи, эпизодов ангионевротического отека кожи, обсуждался дифференциальный диагноз между диабетической нефропатией, волчаночно-подобным синдромом и хроническим гломерулонефритом. При иммунологическом обследовании данных за СКВ, криоглобулинемический васкулит не получено. 23 декабря 2003 г. выполнена пункционная биопсия почки.

#### Биопсия □ 1

Световая микроскопия: препарат представлен корковым слоем до 23 клубочков. В клубочках отмечается незначительное расширение мезангия, небольшое очаговое утолщение БМК, слабая очаговая пролиферация мезангиоцитов. Эпителий извитых канальцев в состоянии белковой дистрофии, очаговая атрофия эпителия с расширением просвета. Очаговый склероз стромы. Амилоида не найдено. Иммуногистохимическое исследование: не проводилось по техническим причинам.

Электронная микроскопия: в изученном клубочке БМК очагово утолщена, в других – обычного вида с сохранением трехслойности. В мезангии значительное неравномерное накопление мембраноподобного вещества и небольшое количество иммунных комплексов. Количество мезангиоцитов увеличено до 2–3 клеток. Отдельные капилляры расширены и полнокровны, в их просвете содержатся эритроциты в состоянии сладж-феномена. Эндотелий разветвлен и содержит в цитоплазме много «вирусоподобных» включений. Часть подоцитов в состоянии вакуольной и жировой дистрофии. Большие отростки подоцитов очагово распластаны по БМК.\*

На основании данных гистологического исследования диагноз диабетической нефропатии был отвергнут. *Установлен диагноз «хронический гломерулонефрит с минимальными изменениями, нефротический синдром, сохраняющая функция почек»*, учитывая наличие сахарного диабета кортикостероиды не назначались, с февраля 2004 г. начата терапия сандиммуном-неоралом в дозе 3 мг/кг/сут, затем 4 мг/кг/сут (300 мг/сут). Попытка назначения лескола с целью коррекции гиперлипидемии прекращена в связи с развитием аллергической реакции. Через месяц после начала терапии сандиммуном-неоралом (концентрация  $C_0$  – 146 нг/мл) отмечена положительная динамика – увеличение диуреза, существенное уменьшение отеков, снижение протеинурии до 0,9–0,3 г/л, увеличение общего белка сыворотки крови до 61 г/л. Лечение продолжено амбулаторно.

При контрольном обследовании через 2 месяца констатирована частичная ремиссия НС: отеки нижних конечностей незначительные, протеинурия 0,03 г/л. Общий белок сыворотки крови 69 г/л, альбумины 56%, глобулины  $\alpha_1$  3%,  $\alpha_2$  12%,  $\beta$  9%,  $\gamma$  20%, а/г 1,27, холестерин 6,3 ммоль/л,  $\beta$ -липопротеиды 95 ед., фибриноген 5,6 г/л, креатинин 1,0 мг/дл, калий 4,7 ммоль/л, глюкоза крови 5,6 ммоль/л, аглюкозурия. В связи с повышением концентрации ЦСА до 232 нг/мл (вес большой уменьшился на 6 кг) доза сандиммуна-неорала была снижена до 275 мг/сут, терапия продолжена амбулаторно. Через 6 месяцев отмечена полная ремиссия НС – отеков нет, в утренних порциях мочи белка нет, суточная протеинурия 0,03 г/сут, общий белок сыворотки крови 76 г/л, холестерин 4,8 ммоль/л,  $\beta$ -липопроте-

иды 43 ед., креатинин 1,3 мг/дл, калий 4,1 ммоль/л, концентрация ЦСА 192 нг/мл, в связи с чем доза сандиммуна-неорала снижена до 250 мг/сут.

В дальнейшем пациентка наблюдалась амбулаторно нефрологом и эндокринологом, сохранялась полная ремиссия НС, удовлетворительная компенсация диабета. Через 10 месяцев доза сандиммуна-неорала снижена до 200 мг/сут, а через год от начала лечения – до 175 мг/сут.

При очередной госпитализации в феврале 2005 г. (через год после начала терапии) – полная ремиссия НС, при УЗИ малого таза визуализировано гипозоженное образование размерами 70 × 60 мм, располагающееся позади матки слева, расцененное как параовариальная киста. Больная переведена в гинекологическое отделение, где произведено лапароскопическое оперативное вмешательство – энуклеация параовариальной кисты. Послеоперационных осложнений не было.

Сохранялась ремиссия НС, доза сандиммуна-неорала была постепенно снижена до 75 мг/сут. У эндокринолога больная наблюдалась нерегулярно, нарушала диету, периодически отмечалась гипергликемия до 15 ммоль/л, глюкозурия, осенью 2006 г. и весной 2007 г. дважды возникали эпизоды дизурий, определялась лейкоцитурия, бактериурия, проводилось лечение уросептиками.

В июле 2007 г. госпитализирована для контрольного обследования и определения дальнейшей тактики лечения. Состояние удовлетворительное, кожа обычной окраски, мелкие участки депигментации на коже предплечий, отеков нет. АД 120/80 мм рт. ст., при физикальном обследовании – без особенностей.

Протеинурия нет-0,15‰-нет-0,09‰-нет-нет, сахар нет-1,0 г%, ЭР 0–1 в п/зрения, Л 2–3–100–150–10–12–2–3 в п/зрения, удельный вес мочи 1016–1025. Посев мочи трижды – нет роста флоры. Общий белок сыворотки крови 74 г/л, альбумины 62%, глобулины  $\alpha_1$  3%,  $\alpha_2$  10%,  $\beta$  10%,  $\gamma$  15%, а/г 1,63, холестерин 4,0 ммоль/л,  $\beta$ -липопротеиды 45 ед., фибриноген 3,75 г/л, глюкоза 14,0–14,9 ммоль/л, креатинин 0,9 мг/дл, мочевины 5,2 ммоль/л. УЗИ: почки размерами 114 × 48 и 108 × 49, эхогенность паренхимы обычная, ЧЛС не расширены, конкременты не обнаружены. Умеренная гепатомегалия. Глазное дно: диски зрительных нервов бледно-розовые, границы четкие, сосуды неравномерного калибра, патологических очагов нет.

В связи с лейкоцитурией проведен курс лечения ципрофлоксацином, и 04.07.2007 г. выполнена повторная пункционная биопсия почки (рис. 1–3).

#### Биопсия □ 2

Световая микроскопия: в препарате 10 клубочков. Клубочки несколько увеличены в размерах. Пролiferативных изменений нет. Капиллярные петли не утолщены. Канальцы и интерстиций не изменены. Артерии и артериолы без особенностей.

Иммуногистохимическое исследование: IgG линейно по базальной мембране капилляров ++, IgA нет, IgG нет, C-3 нет.

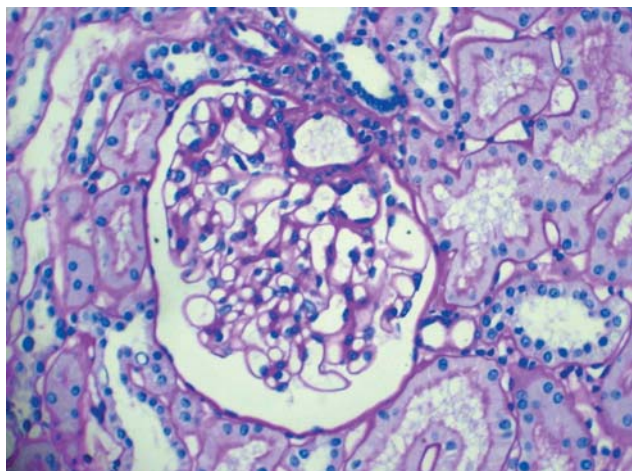
Электронная микроскопия не проводилась по техническим причинам.

*Отсутствие каких-либо патологических изменений на светооптическом уровне позволяет подтвердить диагноз хронического гломерулонефрита с минимальными изменениями. Признаков диабетической нефропатии, циклоспоринной нефротоксичности не выявлено.* Продолже-

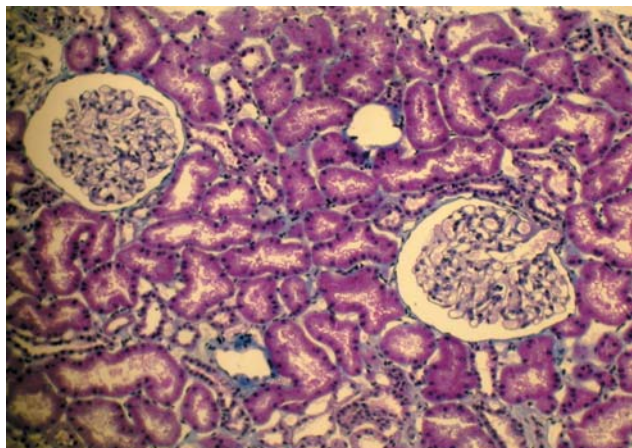
\* Авторы выражают признательность проф. В.А. Варшавскому и с. н. с. Е.П. Голицыной, проводившим гистологическое исследование биопсии □ 1.

на поддерживающая терапия сандиммуном-неоралом в дозе 75 мг/сут, в связи с неудовлетворительной компенсацией сахарного диабета, что рассматривалось как одна из причин рецидивирующей инфекции мочевых путей, рекомендована гос-

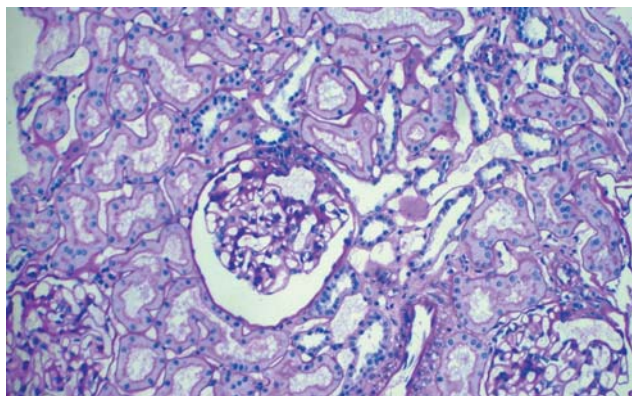
питализация в эндокринологическое отделение для коррекции инсулинотерапии. В настоящее время продолжает наблюдаться амбулаторно, сохраняется полная ремиссия НС, диабет компенсирован.



**Рис. 1.** Световая микроскопия. PAS,  $\times 400$ . Неизмененный клубочек (толщина БМК нормальная, пролиферативные изменения отсутствуют), фрагмент неизменной артериолы



**Рис. 2.** Световая микроскопия. PAS,  $\times 250$ . Канальцы без признаков атрофии, щеточная каемка сохранена



**Рис. 3.** Световая микроскопия. Трихром,  $\times 250$ . Неизмененный интерстиций без признаков склероза и инфильтрации

Таким образом, у больной, страдающей сахарным диабетом 1 типа, развившийся через 5 лет на фоне удовлетворительной компенсации СД нефротический синдром ассоциирован не с диабетический нефропатией, а с хроническим гломерулонефритом. Данные первой биопсии почки не только позволили установить диагноз ХГН с минимальными изменениями, но и явились основанием для назначения монотерапии сандиммуном-неоралом, которая в короткие сроки привела к полной ремиссии НС.

Тщательное мониторинг показателей креатинина крови и концентрации ЦСА позволило своевременно корректировать дозу препарата и избежать проявлений циклоспориновой нефротоксичности в период индукционной терапии. Длительная терапия с постепенным снижением дозы сандиммуна-неорала обеспечила поддержание ремиссии в течение 4 лет не только с сохранной функцией почек, но и, как показали результаты повторной биопсии, не привела к развитию тубулоинтерстициального фиброза.

### Литература

1. Тареева И.Е., Краснова Т.Н. Сандиммун-неорал в лечении нефротического синдрома. Врач 1999; 3: 20–21.
2. Мухин Н.А., Шестакова М.В. Диабетическая нефропатия. В кн: Нефрология. Под ред. И.Е. Тареевой. М: Медицина, 2000: 448–453.
3. Balcke P., Derfler K., Stockbener F. et al. Cyclosporin A treatment of patients with minimal-change nephritis. Wien Klin Wochenschr 1987; 99: 242–245.
4. Cattran D.C., Alexopoulos E., Heering P. et al. Cyclosporin in idiopathic glomerular disease associated with nephrotic syndrome: workshop recommendations. Kidney Int 2007; 72 (12): 1429–1447.
5. Clasen W., Kindler J., Mibatsch M.J. et al. Long-term treatment of minimal change nephrotic syndrome with cyclosporin: a control biopsy study. Nephrol Dial Transplant 1988; 3: 733–737.
6. Collaborative Study Group Of Sandimmun in Nephrotic Syndrome. Safety and Tolerability of Cyclosporin A (Sandimmun) in idiopathic nephrotic syndrome. Clin Nephrol 1991; 35 (Suppl. 1): 48S–60S.
7. Fernandes P.F., C.B.C., Da Silva Jr G.B., De Sousa Barros F.A. et al. Treatment of steroid-resistant nephrotic syndrome with cyclosporine. Study of 17 cases and literature review. J Nephrol 2005; 18: 711–720.
8. Gregory M.J., Smoyer W.E., Sedman A. et al. Long-term Cyclosporin A therapy for pediatric nephrotic syndrome: a clinical and histologic analysis. J Am Soc Nephrol 1996; 4: 543–549.
9. Halevy D., Radhakrishnan J. Cyclosporin treatment of glomerular diseases. Exp Opin Invest Drugs 2000; 9 (5): 1053–1063.
10. Holt D.W., Mueller E.A., Kovaric J.M. et al. The pharmacokinetics of sandimmun neoral: a new oral formulation of cyclosporin. Transplant Proc 1994; 26: 2935–2939.
11. Ittel T.H., Classen W., Fuhs M. et al. Long-term cyclosporin A treatment in adults with Minimal change nephrotic syndrome focal segmental glomerulosclerosis. Clin Nephrol 1995; 44: 156–162.
12. Kaban D.B., Dunn J., Fitts C. et al. Reduced inter- and intra-subject variability in cyclosporin pharmacokinetics in renal transplant recipients treated with a microemulsion formulation in conjunction with fasting, low fat meals or high-fat meals. Transplantation 1995; 59: 505–511.
13. Kubn K., Futerova M., Brunkhorst R. et al. Cyclosporin A therapy in adult patient with minimal change nephropathy and focal sclerosis. Nephrol Dial Transplant 1987; 2: 416.
14. Lagrue G., Laurent J., Belghit D. et al. Cyclosporine and idiopathic nephrotic syndrome. Lancet 1986; 11: 692–693.
15. Maher E.R., Sweeny P., Chappel M. et al. Cyclosporin in treatment of steroid-responsive and steroid-resistant nephrotic syndrome in adults. Nephrol Dial Transplant 1988; 3: 728–733.

16. *Makibayashi K, Fukatsu A, Kita T.* Complete remission of minimal change nephrotic syndrome with type 2 diabetes mellitus treated by microemulsion formulation of cyclosporin and fluvastatin. *Nippon Jinzo Gakkai Shi* 2002; 44 (2): 109–113.
17. *Meyrier A, Simon P, Perret G.* et al. CsA in lipoid nephrosis and focal-segmental hyalinosis resistant to other treatments. Proceedings of the 18<sup>th</sup> Annual Meeting of the American Society of Nephrology 1985; 57A.
18. *Meyrier A.* Treatment of glomerular disease with cyclosporine A. *Nephrol Dial Transplant* 1989; 4: 923–931.
19. *Meyrier A, Condamin N.C, Brooner D.* et al. Treatment of adult idiopathic nephrotic syndrome with cyclosporin A. Minimal change disease and focal segmental glomerulosclerosis. *Clin Nephrol* 1991; 35 (Suppl. 1): 37S–42S.
20. *Meyrier A, Nozaki H, Auriche P.* et al. Long-term renal tolerance of cyclosporin A treatment in adult idiopathic nephrotic syndrome. *Kidney Int* 1994; 45: 1446–1456.
21. *Meyrier A.* Focal segmental glomerulosclerosis: to treat or not to treat? *Nephrol Dial Transplant* 1995; 10: 2355–2359.
22. *Meyrier A.* Treatment of idiopathic nephrotic syndrome with cyclosporine A. *J Nephrol* 1997; 10 (1): 14–24.
23. *Neubaus T.J., Burger H.R., Klinger M.* et al. Long-term low-dose cyclosporin A in steroid-dependent nephrotic syndrome of childhood. *Eur J Pediatr* 1992; 151: 775–778.
24. *Niaudet P.* Treatment of childhood steroid-resistant idiopathic nephrosis with a combination of cyclosporine and prednisone. *J Pediatr* 1994; 125: 981–986.
25. *Ponticelli C., Edefonti A, Cbio L.* et al. Cyclosporin versus cyclophosphamide for patients with steroid-dependent and frequently relapsing nephrotic syndrome: a multicenter randomized controlled trial. *Nephrol Dial Transplant* 1993; 8: 1326–1332.
26. *Ponticelli C., Passeroni P.* Treatment of the nephrotic syndrome associated with primary glomerulonephritis. *Kidney Int* 1994; 46: 595–604.
27. *Tejani A, Butt K, Kbawar R.* et al. Cyclosporine (CYA) induced remission of relapsing nephrotic syndrome (RNS) in children. Proceedings of the 18<sup>th</sup> Annual Meeting of the American Society of Nephrology 1985; 57A.
28. *Tejani A, Sutbantiran M, Pomrantz A.* A randomized controlled trial of low-dose prednisone and cyclosporin versus high-dose prednisone in nephrotic syndrome in children. *Nephron* 1991; 33: 729–734.
29. *Tisher C.G.* Diabetic Nephropathy. In: *Nephrology*. 3-rd ed. Eds. C.G. Tisher and C.S. Wilcox. Baltimore: William & Wilkins, 1995: 62–68.
30. *Viberty G.C., Walker J.P., Pinto J.* Diabetic nephropathy. In: *International textbook of diabetes mellitus*. Ed. K.G.M.M. Alberti, R.A. de Fronzo, P. Zimmet. 1992: 1267–1328.