

5. Krzemien G, Roszkowska-Blaim M, Kostro I. et al. Urinary levels of interleukin-6 and interleukin-8 in children with urinary tract infections to age 2. *Krzysztof Toth Med Sci Monit* 2004; 10 (11): CR593–597.

6. Kwok WY, de Kwaadsteniet M.C., Harmsen M. et al. Incidence rates and management of urinary tract infections among children in Dutch general practice: results from a nation-wide registration study. *BMC Pediatr* 2006; 4: 6–10.

7. Lin D, Huang S, Lin C. et al. Urinary tract infection in febrile infants younger than eight weeks of age. *Pediatrics* 2000; 105 (2): E20.

8. Remington J, Klein J. Infectious diseases of the fetus and newborn. 5th edition. Philadelphia: WB Saunders, 2001.

9. Roilidis E, Papachristou F, Gioulekas E. et al. Increased urine IL-6 concentrations correlate with pyelonephritic changes on 99-Tc-Dimercaptosuccinic acid scan in neonates with urinary tract infections. *J Infect Diseases* 1999; 180: 904–907.

10. Rovin B. Chemokines as therapeutic targets in renal inflammation. *Am J Kidney Dis* 1999; 34 (4): 761–767.

11. Tullus K, Escobar-Billing R, Fituri O. et al. Soluble receptors to tumor necrosis factor and interleukine-6 in urine during acute pyelonephritis. *Acta Paediatr* 1997; 86: 1198–1202.

12. Zorc J, Kiddoo D, Shaw K. Diagnosis and Management of Pediatric Urinary Tract Infections. *Clin Microbiol Rev* 2005; 18 (2): 417–422.

Характеристика клубочков и величина почечного кровотока в покое и после водной нагрузки у крыс в постнатальном онтогенезе

У.В. Шырапай^{1,2}, В.М. Беличенко², К.А. Шошенко², Р.И. Айзман¹

¹ ГОУ ВПО «Новосибирский государственный педагогический университет»,

² ГУ «Научно-исследовательский институт физиологии СО РАМН»,

г. Новосибирск

The characteristic of glomeruli and value of renal blood flow at rest and following water load in rats during postnatal ontogenesis

U.V. Shyrapai, V.M. Belichenko, C.A. Shoshenko, R.I. Alzman

Ключевые слова: почка, клубочки, афферентная и эфферентная артериолы, лазер-доплер-флоуметрия, объемная скорость кровотока, водная нагрузка, крыса, онтогенез.

У крыс в возрасте 4, 12, 30, 65 сут установлено: в процессе постнатального роста крыс (4–65 сут) увеличиваются скорость почечного кровотока (в единице объема почки в 2,8 и во всей почке в 44 раза), средние диаметры клубочка (в 3,6 раза), афферентной и эфферентной артериол (в 1,8 и 1,3 раза) и снижается плотность клубочков в 16 раз, при этом общее количество клубочков растет в 1,3 раза. Расчеты показывают, что поток крови в клубочек увеличивается пропорционально его объему (в 45 и 48 раз), а линейная скорость в афферентной и эфферентной артериолах повышается в 14 и 27 раз.

После водной нагрузки максимальное увеличение кровотока по сравнению с исходным уровнем регистрировали на первом – втором часе на $31 \pm 5,6\%$ у 12-суточных и на $24 \pm 6,6\%$ у 65-суточных крыс. Общий прирост кровотока в течение 3 ч составил у крысят и взрослых крыс 18 и 16%. Согласно расчетам после этой нагрузки, увеличение гематокрита в оттекающей из клубочков крови с 45 до 49–52% обусловлено повышением скорости клубочковой фильтрации с 8 до 10–13% возрастной скорости почечного кровотока.

Renal blood flow by laser-Doppler flowmetry, diameter, number and density of glomeruli, diameter of afferent and efferent arterioles were measured in the anesthetized Wistar rats in the age of 4, 12, 30 and 65 – days-old. We found out that during rat development the RBF increased 2.8 times, the diameter of glomeruli – in 3.6 times, diameter of afferent arterioles – in 1.8, and the efferent arterioles – raised in 1.3 times. The number of glomeruli increased 1.3 times, but their density decreased 16 times.

The renal blood flow was measured in 12-day-old and 65-day-old Wistar rats using laser-Doppler flowmeter to study the response to water load. The basal level of RBF was measured following surgery, and then water load (5% of body weight) was infused into the stomach through the tube. The maximal values were registered during the second

Адрес для переписки: 630126, г. Новосибирск, ул. Выборная, 125/1, кв. 81

Телефон: 268-05-81

E-mail: aizman@fis.nsb.ru

hour: RBF increased by 31 ± 5.6 and 24 ± 6.6% compare to basal level for 12 and 65-day-old rats. The total renal blood flow increased compare to basal level by 18% in young and by 16% in adult rats.

Морфологическое состояние клубочкового аппарата и его функциональные проявления в виде гломерулярной фильтрации являются основным фактором, определяющим гомеостатическую функцию почек. Именно по степени нарушения фильтрационных процессов судят об уровне почечной недостаточности при патологии. Поэтому знание особенностей формирования структурных показателей почки, таких, как размер клубочков, их плотность, общее количество, просветы афферентной и эфферентной артериол и величин почечного кровотока в онтогенезе представляет не только научный, но и практический интерес, поскольку позволяет выявить различные нарушения клубочковых процессов уже на ранних стадиях.

К сожалению, в литературе отсутствуют достаточно полные данные о возрастной динамике этих структурных показателей почки. Как правило, речь идет об одном – двух периодах онтогенеза у лабораторных животных [6, 11, 14, 15], чаще крыс, при этом опубликованные данные довольно разноречивы. Более подробно мы остановимся на них при обсуждении наших материалов. Эти обстоятельства послужили причиной выполнения настоящего исследования. Его цель – количественная оценка анатомических параметров почечных клубочков, объемной скорости кровотока и определение длительности и величины прироста почечного кровотока после водной нагрузки у крыс в постнатальном онтогенезе.

Материал и методы

Объект исследования. В опыте использовались крысы линии Вистар (из вивария Института физиологии СО РАМН, г. Новосибирск) в возрасте 4, 12, 30 и 65 сут, которые содержались в стандартных условиях со свободным доступом к воде и пище.

Морфометрия. Для визуализации сосудов почки в грудную аорту крысы (после забоя эфиром) вводили через пластиковую канюлю разогретый 10% раствор желатин, окрашенный тушью. После заполнения со-

судов этой смесью тушку для фиксации тканей помещали в 5% раствор формалина. В криостате готовили фронтальные срезы средней части почки толщиной 70–150 мкм, помещали их на предметное стекло, просветляли глицерином и покрывали покровным стеклом. У каждой крысы под лупой МБС-2 в 5–10 полях зрения с помощью окулярной сетки определяли относительную площадь корковой и мозговой зон и полученные данные считали показателем относительного объема этих зон в почке (табл. 1).

Под микроскопом МБИ-15 примерно в тех же полях зрения находили поперечные срезы клубочков, в которых были видны просветы афферентных и эфферентных артериол, и измеряли диаметры (D) клубочков и артериол. Общая площадь измеренных участков почки у каждой особи составляла 0,8 мм² для 4- и 12-суточных крыс и 4,1 мм² для 30- и 65-суточных крыс. У взрослых крыс учитывали послойное строение почечной коры [5] и измерения проводили в каждом из трех ее слоев. После описанных измерений определяли толщину среза.

Плотность и число клубочков. Измерение этих параметров у всех исследователей, в том числе и у нас, основано на оценке площади профилей клубочков в срезе с учетом его толщины и объема. Поэтому ошибки в конечных результатах отчасти обусловлены точностью измерения этих двух параметров [23].

Однако наиболее важными являются методика расчетов и принятая модель почечной коры, в которой располагаются клубочки. В нашей модели все клубочки принимались за кубики того же объема (ребро такого кубика равно 0,8 D клубочка), которые равномерно располагались в ткани, а одна из сторон их лежала параллельно гистологическому срезу. В этом случае суммарная поверхность одной из сторон всех клубочков в срезе будет равна $\Sigma S = \Sigma (0,8D)^2$. Определив для каждого среза средний D клубочка и его $(0,8D)^2$, находили число клубочков-кубиков в срезе $\Sigma S / (0,8D)^2$. Зная объем среза, рассчитывали число клубочков в 1 мм³ коры: $N_k / \text{мм}^3 = \Sigma S / (0,8D)^2 / V_{\text{среза}}$.

При наших расчетах плотность клубочков в срезе завывшалась, так как на величину ΣS оказывали влияние профили срезанных неполных клубочков, и чем тоньше был срез по отношению к D клубочка, тем больше была эта ошибка. Так, если D клубочков составлял половину толщины среза h, то величина ошибки равнялась нулю, если срез не повреждал клубочки; и достигала 50% – в случае пересечения клубочков в двух крайних слоях (клубочки в среднем слое оставались неповрежденными) – первый вариант. Если D клубочков равнялся толщине среза, то ошибка колебалась от 0 (когда все клубочки были целы) до 100%, если в срез попадали только срезанные клубочки из двух смежных слоев – второй вариант. В первом варианте среднее

Таблица 1

Параметры почечных клубочков у крыс разного возраста

Возраст	D клубочка, мкм (n ₁)	Число клубочков (n ₂)			D артериол, мкм (n ₃)	
		1 мм ³ коры	1 мм ³ почки	две почки	аффер.	эффе
4 сут (4, 10 r)	33 ± 1,1 (37)	868 ± 85	447 ± 36 (17)	~42 000	7,2 ± 0,4 (34)	5,8 ± 0 (20)
12 сут (3, 20 r)	43 ± 2,3* (19)	559 ± 71	312 ± 35* (14)	~65 000	7,5 ± 0,4 (19)	5,9 ± 0 (17)
30 сут (3, 53 r)	71 ± 2,0* (41)	281 ± 30	191 ± 29* (19)	~91 000	10 ± 0,2* ^x (41)	6,7 ± 0 (41)
65 сут (3, 253 r)	120 ± 1,1* (90)	53 ± 2,9	27 ± 1,7* (19)	~54 000	13 ± 0,5* ^x (90)	7,5 ± 0 (90)

Примечание. В первой графе в скобках – число крыс и их средняя масса тела. n₁, n₂ и n₃ – количество измеренных клубочков, срезов и артериол. Для оценки общего числа клубочков в почках использовали их относительную массу из табл. 3 и массу тела животных из табл. 1; удельный вес почек принят равным 1,1 г/см³. Приведено достоверное различие по сравнению с предыдущей возрастной группой крыс (*) и между афферентной и эфферентной артериолами (x) при p ≤ 0,05.

превышение расчетной плотности клубочков над реальной составляло 25%, во втором – 50%. Соответствующая поправка вносилась в наши данные и вычислялась по формуле $y = 50D/h$, где y – процент среднего превышения в срезе расчетной плотности клубочков над реальной.

Объемную скорость кровотока в почке измеряли с помощью флоуметра (ЛАКК-01, НПП «Лазма», Москва), используя кожный зонд. Флоуметр определяет величину тканевой перфузии, пропорциональную объемной скорости кровотока в заданном объеме ткани и выражаемую в перфузионных единицах (пф. ед). Более подробно данная методика описана ранее [3].

Крысы наркотизировались нембуталом (40–70 мг/кг внутривенно), после чего их фиксировали на столике, обнажали с дорсальной стороны правую почку, орошали ее питательной средой 199 и накрывали полиэтиленовой пленкой толщиной 50 мкм. Затем животное помещали в обогреваемую камеру (бокс объемом 136 л), в которой поддерживалась температура в пределах 28–33 °С и повышенная влажность (на дне бокса помещалась плоская кювета с водой). Измерения кровотока начинали через $20 \pm 1,4$ мин (данные по 50 животным) после хирургической операции. Проводили на каждой крысе два измерения в разных участках почки с интервалом 15–20 мин и находили одну среднюю величину.

После измерения исходного кровотока животным вводили перорально через полиэтиленовый зонд (диаметр 0,8–1,1 мм) в желудок теплую водопроводную воду в объеме 5 мл/100 г массы тела. После водной нагрузки на протяжении 150–180 мин с интервалом 30 мин проводилось несколько (5–6) 2-минутных измерений кровотока. В этот период у крыс поддерживали поверхностный наркоз дополнительным введением нембутала.

Биологический фон измеряли через 30–70 мин после остановки сердца. Он не зависел от времени измерения и не различался у крыс разного возраста, составляя $4 \pm 0,2$ пф. ед. (47 почек). Величину 4 пф. ед. вычитали из полученных данных. После измерения фона почки аккуратно вырезали и взвешивали.

Статистическая обработка данных проводилась стандартными методами. В работе приведены средняя арифметическая, ее ошибка и коэффициент вариации. Достоверность изменений оценивалась по критерию Стьюдента при $p \leq 0,05$.

Результаты исследования

Согласно нашим данным, объем корковой зоны во время роста животных практически не меняется (лишь у 12-суточных он несколько больше), составляя в среднем $57 \pm 3\%$. Данные в табл. 1 показывают, что с возрастом диаметр клубочков увеличивается, при этом коэффициент вариации его снижается: от 20–23 до 9%. По мере роста животного плотность клубочков в коре и соответственно во всей почке снижается, однако объем, занимаемый ими, растет, равняясь в коре: 1,7; 2,3; 5,3 и 4,7% объема коры соответственно. Общее число клубочков в почках меняется мало – на 29%, если сравнивать новорожденных и взрослых крыс. Однако в течение первого месяца жизни это

число несколько увеличивается, что обусловлено сохраняющейся высокой плотностью клубочков в коре и увеличением ее относительного объема.

У 4-суточных крысят просвет афферентных артериол в 1,5 раза больше, чем эфферентных. С возрастом, по мере роста клубочка просвет этих артериол увеличивается и растет их разница, которая у взрослых крыс становится трехкратной. Можно рассчитать суммарный просвет афферентных и эфферентных артериол, используя данные табл. 1. С возрастом этот просвет в 1 мм^3 почек падает, однако по мере увеличения массы органа – растет: примерно в 4 и 2,5 раза для афферентных (вверху) и эфферентных артериол (внизу):

Просвет, мм ²	4 сут	12 сут	30 сут	65 сут
в 1 мм^3	0,0182 0,0121	0,0138 0,0089	0,0155 0,0069	0,0036 0,0012
в почках	1,8 1,1	2,9 1,8	7,1 3,1	7,2 2,4

У взрослых крыс почечную кору визуально можно разделить на три слоя: наружный, средний и внутренний (1, 2, 3 в табл. 2) – и в каждом из них измерить параметры клубочков. Оказалось, что в последнем слое диаметр клубочков несколько больше, а плотность их меньше. Заметим, что в этом слое разница просветов приносящих и выносящих артериол наименьшая.

Объемная скорость кровотока в почках (табл. 3) с возрастом увеличивается как на единицу ее массы (в 2,8 раза), так и в целом на почку (в 44 раза). Увеличение общего кровотока в большей степени обусловлено увеличением массы почек за этот период – в 16,3 раза.

Таблица 2
Параметры клубочков в разных слоях почечной коры у зрелых крыс

Слой (его объем, %)	D клубочка, мкм (30)	Число клубочков в 1 мм^3 (19)	D артериол, мкм (30)	
			аффер.	эффер.
1 (41)	$116 \pm 1,9$	54 ± 5	$15 \pm 0,9$	$7,8 \pm 0,69^*$
2 (32)	$118 \pm 1,5$	64 ± 4	$13 \pm 0,7$	$6,5 \pm 0,42^{**}$
3 (27)	$125 \pm 1,7^*$	$39 \pm 2^*$	$13 \pm 0,7$	$9,3 \pm 0,76^{**}$

Примечание. Приведено достоверное различие по сравнению с предыдущим слоем коры (*) и между афферентной и эфферентной артериолами (**) при $p \leq 0,05$.

Таблица 3
Объемная скорость кровотока в почках у крыс разного возраста

Возраст (число)	Масса			Кровоток	
	тела, г	почек		пф. ед.	пф. ед. · г
		мг	%		
4 сут (16)	$9 \pm 0,3$	94 ± 4	$1,05 \pm 0,03$	$22 \pm 1,7$	2,1
12 сут (14)	$26 \pm 1,4^*$	$298 \pm 16^*$	$1,14 \pm 0,04$	$31 \pm 1,7^*$	9,3
30 сут (10)	$71 \pm 3,6^*$	$689 \pm 22^*$	$0,99 \pm 0,05^*$	$55 \pm 1,6^*$	37,9
65 сут (14)	$176 \pm 56^*$	$1531 \pm 48^*$	$0,87 \pm 0,03^*$	$61 \pm 2,2^*$	93,4

Примечание. Приведено достоверное различие по сравнению с предыдущей возрастной группой крыс (*) при $p \leq 0,05$.

Таблица 4
Объемная скорость кровотока в почках разновозрастных крыс до и после водной нагрузки, пф. ед.

Возраст, масса тела	Период наблюдения			
	до	первый час	между 1–2 ч	после 2 ч
12 сут 26 ± 1,5 г	31 ± 2,0 (10)	36 ± 3,0 (10) 38 ± 4,9 мин	40 ± 1,9* (10) 99 ± 3,2 мин	39 ± 5,3 (7) 145 ± 6,9 мин
65 сут 179 ± 6,3 г	61 ± 1,8 (10)	72 ± 3,4* (10) 33 ± 4,2 мин	75 ± 4,3* (10) 92 ± 4,3 мин	70 ± 6,9 (6) 148 ± 8,2 мин

Примечание. Вторая строка – время измерения кровотока, в скобках – число крыс. Приведены достоверные отличия от исходной скорости кровотока (*) при $p \leq 0,05$.

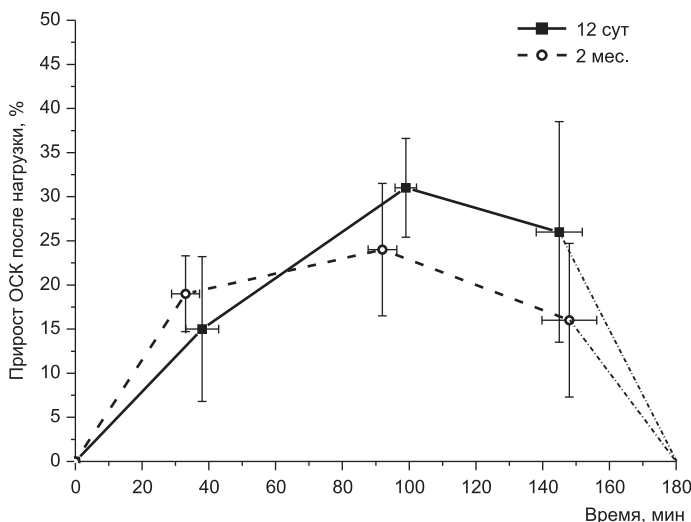


Рис. Суммарный прирост почечного кровотока у крыс после водной нагрузки за 180 мин

Водную нагрузку проводили у 12- и 65-суточных крыс (табл. 4). Обнаружено, что после водной нагрузки скорость почечного кровотока при первых измерениях его (в середине первого часа) оказалась повышенной у крысят и у зрелых крыс примерно на одну и ту же величину – $15 \pm 8,2$ и $19 \pm 4,3\%$ соответственно. В дальнейшем подъем кровотока в почках продолжался и через 1,5 ч он достоверно превышал исходный уровень на $31 \pm 5,6$ и $24 \pm 6,6\%$ у тех и других крыс, после чего снижались. Однако к концу опыта через 2,5 ч после приема избытка воды он оставался несколько повышенным: на $26 \pm 12,5\%$ у крысят и $16 \pm 8,7\%$ у взрослых крыс.

Рисунок, построенный по данным табл. 4, позволяет примерно оценить суммарный прирост потока крови через почку за 3 часа после водной нагрузки (рис.). Используя данные в табл. 3, можно определить дополнительный поток крови через почки за этот 3-часовой период. Он составляет у крысят 18%, у взрослых крыс – 16%, или 20 мл и 174 мл.

Обсуждение результатов

Согласно нашим данным, объем корковой зоны во время роста животных практически не меняется (лишь у 12-суточных он несколько больше), составляя в среднем $57 \pm 3\%$. Несколько большую величину приводят в публикациях: до 70–75% у крыс с момента

рождения до старости [5]. Эти различия, по-видимому, обусловлены неоднотипностью гистологических препаратов, подвергнутых измерению: в наших опытах использовались толстые замороженные срезы фиксированной в формалине почки; у других исследователей были тонкие срезы почки, прошедшей спиртовую обработку.

Согласно публикациям размер клубочков по мере постнатального созревания почечкростет. Так, у крыс в период с 5-х до 125-х сут жизни средний диаметр клубочка увеличился с 55 до 105 мкм [19]; в возрасте 21 сут он в 1,9 раза был меньше, чем в возрасте 6 мес.: 56 и 109 мкм [24]. Наши измерения дают примерно те же размеры клубочков у крыс соответствующего возраста (табл. 1). Повышенная вариабельность размера клубочков в раннем возрасте (коэффициент вариации 20–23%) объясняется продолжающимся их морфогенезом [4]. Свидетельством тому служит и высокий митотический индекс в почечных клетках в первые две недели постнатальной жизни крыс [6].

Публикаций о плотности клубочков в почке немного, они довольно разноречивы, однако в целом свидетельствуют о возрастном снижении этого показателя. Так, у крыс в период с 17 до 60 сут постнатальной жизни плотность клубочков в 1 мм^3 снижается: в наружном слое коры со 140 до 49, в среднем – со 118 до 45 и во внутреннем слое с 90 до 36. Основное снижение этого показателя происходит в первый месяц жизни [11]. Заметим, что если эти данные для коры пересчитать в плотности клубочков на всю почку, то они будут примерно в 2 раза меньше. Согласно другим данным плотность клубочков в почке у крыс с возрастом также падает, однако величина ее существенно выше: 522 и 260 в 1 мм^3 у 3-недельных и 6-месячных крыс [24]. По данным J.R. Nyengaard [19], у 5-суточных крыс в одной почке содержится 19 100 клубочков, а в период 10–540 сут – 26 500 клубочков. Разделив эти величины на соответствующие возрасту массы почек, получим плотность клубочков в 1 мм^3 около 400 у 5-суточных и с 200 до 15 – у более взрослых крыс. Судя по другой публикации, в почке зрелой крысы содержится 31 764 клубочка [12], из чего следует, что их плотность также чрезвычайно мала. Несовпадение наших данных о плотности клубочков в почках с некоторыми литературными, наверное, обусловлено разной методикой измерения и расчетов. Однако они, как и литературные данные, показывают, что этот показатель с возрастом снижается, начиная с момента рождения, но в соответствии с увеличением массы животных и массы почек (табл. 1).

По нашим данным, общее число клубочков в двух почках крыс увеличивается в первый месяц жизни, после чего падает (табл. 1). У 2-месячных крыс их число всего в 1,3 раза выше, чем у 4-суточных. Такой неравномерный морфогенез нефронов описан был некоторыми исследователями и ранее [4]. При этом объем, занимаемый клубочками, растет, однако и в коре он занимает небольшую долю – от 2 до 5%. Заметим, что объем циркулирующей крови в почках (и в почечной коре) у взрослых крыс заметно больше – 10–20% [8].

Возрастное повышение размера клубочка, по-видимому, связано с увеличением в нем общей протяженности капилляров, при этом несколько растет их диаметр (с 5 до 7 мкм в период 5–60 сут) [19]. Расчеты по данным этой работы показывают, что капилляры занимают в клубочке от 20–30% (у молодых) до 50% (у зрелых крыс) его объема. Если принять, что длина клубочкового капилляра у всех крыс равняется 50 мкм, то, используя данные J.R. Nyengaard [19], можно найти возможное число капилляров в одном клубочке (и в 1 мм³ почки) при условии 50% заполнения ими объема клубочков:

4 сут	12 сут	30 сут	65 сут
11 (4716)	21 (6552)	66 (12 579)	234 (6308)

Возрастное увеличение численности клубочковых капилляров, естественно, должно сопровождаться возрастным расширением просвета клубочковых артериол. По нашим данным, у крыс за этот период жизни просвет афферентной артериолы увеличился в 3 раза, а эфферентной – в 1,6 раза (табл. 1). Заметим, что эти данные характеризуют посмертные атоничные сосуды, просвет которых растянут вводимым раствором желатины. Публикаций на эту тему нам найти не удалось. Для взрослых грызунов данные о диаметре клубочковых артериол есть. Так, у крыс Вистар он равнялся для афферентной артериолы 15,4 мкм [25] и 14 мкм, а для эфферентной – 12 мкм [18]; у кроликов диаметр афферентной артериолы также превышал диаметр эфферентной – 14,1 и 9,7 мкм [16]; у мыши (диаметр их клубочков 80 мкм [21]) диаметр афферентной артериолы равняется 8,8 мкм [17].

Согласно нашим данным, интенсивность почечного кровотока в постнатальном онтогенезе крыс увеличивается в 3 раза, а общий кровоток в почке – в 44 раза (табл. 3). К сожалению, публикаций на эту тему крайне мало. Так, методом распределения радиоактивных микросфер у наркотизированных 2-месячных крыс, по сравнению с 3-недельными, общий кровоток в почках увеличился в 25 раз, а интенсивность его выросла в 8 раз – с 70 до 590 мл/(мин·100 г почки) [11]. У наркотизированных щенков с момента рождения до 6-недельного возраста общий почечный кровоток, измеренный тем же методом, увеличился в 18 раз, а интенсивность его выросла в 5 раз – с 43 до 207 мл/(мин·100 г); к взрослому состоянию первый показатель вырос еще в 8 раз, а второй – в 1,5 раза, достигнув 377 мл/(мин·100 г); масса почек за этот период увеличилась в 18 раз [20]. Более низкие кратности онтогенетического повышения интенсивности почечного кровотока в наших опытах, особенно по сравнению с A. Aperia et al. [11], могут быть обусловлены разными методами оценки кровотока.

Заметим, что постнатальное многократное нарастание почечного кровотока, по сравнению, например, со снижением его в скелетных мышцах [3], по-видимому, диктуется закономерностями органного морфогенеза. У зрелых млекопитающих почка – орган с наиболее высокой объемной скоростью кровотока, забирающий до 25% минутного объема кровообращения [9].

У взрослых животных объемная скорость кровотока в почках измерялась неоднократно разными мето-

дами, в том числе и лазер-доплер-флоуметром [10, 22]. Показано, что она у зрелых наркотизированных крыс в почечной коре примерно в 3 раза выше, чем в мозговых отделах, и во всей почке колеблется в пределах около 400 мл/100 г в 1 мин [8]. Используя эту величину и кратности изменения кровотока в онтогенезе крыс (табл. 3), проведем расчеты, ориентировочно описывающие процессы, происходящие в почке. Следует учесть, что прижизненный сосудистый тонус снижает измеренный посмертно просвет афферентных и эфферентных артериол, причем выраженность этого тонуса может быть разной.

Из табл. 5 видно, что поток крови через клубочек с возрастом растет в 45 раз и у взрослых крыс составляет 163 нл, что близко к литературным данным: 233 [13] и 261 нл [14]. Примерно также увеличивается и средний объем клубочка (в 48 раз).

Таблица 5
Расчетные параметры онтогенетических изменений почечного кровотока у крыс

Возраст	Кровоток в мин		Скорость кровотока в артериолах, мм/с	
	мл/100 г почки	нл/клубочек	аффер.	эффер.
4 сут	148	3,6	1,5	2,3
12 сут	206	7,3	2,7	4,2
30 сут	361	20,1	4,3	9,6
65 сут	400	163	20,4	61,1

Примечание. В расчетах использованы данные табл. 1, 3. Кровоток в почке взрослых крыс принят равным 400 мл/(мин·100 г).

Просвет клубочковых артериол, особенно эфферентной, растет меньше, чем поток крови через клубочек. Поэтому линейная скорость кровотока в них увеличивается в 14 и 27 раз (в афферентной и эфферентной артериолах), хотя поток крови через клубочек возрастает в 45 раз. Если считать, что линейная скорость кровотока в клубочковых капиллярах с возрастом не меняется, а просвет их увеличивается с возрастом в 2 раза [19], то число капилляров в клубочке должно увеличиться за этот период у наших крыс в 23 раза. Если судить по изменению кровотока в клубочке (табл. 5), то при неизменной линейной скорости кровотока в них число капилляров в клубочке за этот период должно вырасти примерно в 23 раза. Такую же кратность числа клубочковых капилляров у 4- и 65-суточных крыс мы рассчитали по морфологическим данным при условии неизменной с возрастом длины капилляра в 50 мкм. Более вероятно, что с возрастом его длина увеличивается примерно втрое – до 150 мкм, соответствуя изменению диаметра клубочка. Заметим, что такое удлинение даже расширенного капилляра повышает его сопротивление кровотоку.

Согласно табл. 5 кровотоки в эфферентной артериоле заметно выше, чем в афферентной, особенно у взрослых крыс. Он остается повышенным, даже если учесть, что 13–16% жидкой части крови у крыс превращается в ультрафильтрат [11]. Несомненно, такой высокий кровоток при возросшем гематокрите должен приводить к резким потерям давления в этой части русла. Эти расчеты не учитывают геометрические

и функциональные различия клубочков. Поэтому их можно рассматривать как весьма ориентировочные.

Здесь уместно вспомнить, что в юкстамедуллярных клубочках взрослых крыс различие просветов афферентной и эфферентной артериол наименьшее (табл. 2) и близкое по величине к таковому у крысят. Возможно, сохранение сравнительно высокого давления в начальной части постклубочкового русла играет определенную функциональную роль, например в создании кортикомедуллярного осмотического градиента.

После водной нагрузки ускоренный кровоток в почках у взрослых крыс и крысят в наших опытах длится не менее 3 часов, что обусловлено необходимостью удалить излишнюю воду из организма. Проведенные ранее исследования показали [1, 2], что скорость клубочковой фильтрации (СКФ) после водной нагрузки возрастает у крыс уже на первом-втором часе и суммарный прирост ее объема за 3-часовой период превышает исходный уровень на 100 и 46% у крыс в возрасте 17–30 сут и 6 мес. соответственно. В приводимых ниже данных показано в мл/(мин·100 г почки), что у сравнительно молодых и зрелых крыс СКФ без водной нагрузки равняется примерно 8% объемной скорости почечного кровотока, а после нее (показано стрелкой), увеличивается всего до 13 и 10%:

	17–30 сут	6 мес.
СКФ	19→38	33→46
Кровоток	250→295	400→464

Фильтрация жидкой части плазмы в клубочке должна сопровождаться увеличением гематокрита в оттекающей из него крови, а ускоренное увеличение СКФ должно приводить к еще большему увеличению гематокрита. Используя данные о скорости клубочковой фильтрации [1, 2], массе почек и объемной скорости кровотока у крыс примерно того же возраста (табл. 3), а также данные о величине системного гематокрита у крыс [14], можно рассчитать, как должен измениться гематокрит при прохождении крови через клубочек (табл. 6).

Как видно из табл. 6, в исходном состоянии при изменении гематокрита с 45 до 49% из 100 мл протекающей через клубочек крови образуется 8 мл ультрафильтрата. После водной нагрузки его величина увеличивается на 10% у зрелых и 13% у молодых крыс (без водной нагрузки она составляла у тех и других

крыс 8%). Если предположить, что максимальная СКФ после водной нагрузки (что наблюдается в первый час) происходит на фоне максимально возросшей скорости почечного кровотока (мы регистрировали на втором часе), то гематокрит должен вырасти до весьма высоких величин (54% у зрелых и 58% у молодых крыс). Они могут привести к резкому увеличению вязкости [7], повышению онкотического давления в крови эфферентной артериолы, что создает дополнительные силы для реабсорбции жидкости в проксимальных канальцах.

Заключение

В процессе постнатального роста крыс (4–65 сут) увеличиваются скорость почечного кровотока (в единице объема почки в 2,8 и во всей почке в 44 раза), средние диаметры клубочка (в 3,6 раза), афферентной и эфферентной артериол (в 1,8 и 1,3 раза) и снижается плотность клубочков в 16 раз, при этом общее количество клубочков растет в 1,3 раза. Расчеты показывают, что поток крови в клубочек увеличивается пропорционально его объему (в 45 и 48 раз), а линейная скорость в афферентной и эфферентной артериолах повышается в 14 и 27 раз.

После водной нагрузки увеличение почечного кровотока начиналось с первого часа и за 3 часа наблюдения превышало в среднем исходный кровоток на 18 и 16% у 12- и 65-суточных крыс. Согласно расчетам после этой нагрузки, увеличение гематокрита в оттекающей из клубочков крови с 45 до 49–52% обусловлено повышением скорости клубочковой фильтрации с 8 до 10–13% возросшей скорости почечного кровотока.

Литература

1. Айзман Р.И., Антоненко Н.П. Формирование механизмов регуляции водно-солевого обмена в онтогенезе у крыс. В сб. науч. тр.: Формирование механизмов регуляции водно-солевого обмена в процессе онтогенеза. Новосибирск: НГПИ, 1979: 57–74.
2. Айзман Р.И., Антоненко Н.П., Великанова Л.К. Интеграция механизмов регуляции водно-солевого равновесия при возрастных водных, солевых и объемных нагрузках. Физиол. ж. 1980; 66 (90): 1404–1410.
3. Беличенко В.М., Григорьева Т.А., Шошенко К.А. Скорость мышечного кровотока у крыс в онтогенезе, измеренная игольчатим зондом лазерного доплеровского флоуметра ЛАКК-01. Росс. физиол. ж. им. И.М. Сеченова 2007; 93 (6): 655–660.
4. Гончаревская О.А. Интракортикальные и юкстамедуллярные нефроны в постнатальном онтогенезе крысы. Архив анат. гистол. и эмбриол. 1977; 72 (6): 20–26.
5. Длюга Г., Кришек И., Наточин Ю.В. Онтогенез почки. Л.: Наука, 1981.
6. Зухфаров К.А., Гонтмахер В.М. Структурно-функциональная характеристика почек в постнатальном онтогенезе. В сб. науч. тр.: Онтогенез почки. Новосибирск: НГПИ, 1984: 14–24.
7. Фольков Б., Нил Э. Кровообращение. М.: Медицина, 1976.
8. Шошенко К.А. Кровеносные капилляры. М.: Наука, 1975: 373.
9. Шошенко К.А. Сердечный выброс и его поорганный распределение у млекопитающих в покое. Журн. эвол. биохим. и физиол. 2004; 40 (4): 285–289.
10. Abassi Z, Gurbanov K, Rubinstain I, Better O.S., Hoffman A, Winauer J. Regulation of intrarenal blood flow in experimental heart failure role of endothelium and nitric oxide. Am J Physiol Renal Physiol 1998; 274 (43): F766–F774.
11. Aperia A, Herin P. Development of glomerular perfusion rate and nephron filtration rate in rats 17–60 days old. Am J Physiol 1975; 228 (5): 1319–1325.

Таблица 6

Гематокрит в вытекающей из клубочка крови до и после водной нагрузки у зрелых и 3-недельных крыс (расчеты)

Крысы		мл/(мин 100 г почки)		Hct, %	
		ОСК	СКФ	афф.	эфф.
250 г	И	400	33 (8%)	45	49
	Н	464	46 (10%)	45	50
60 г	И	250	19 (8%)	45	49
	Н	295	38 (13%)	45	52

Примечание. ОСК – объемная скорость кровотока по табл. 3; И – исходная, Н – в течение 3 ч после водной нагрузки. В скобках – доля первичной мочи от объема кровотока. Афф. и эфф. – кровь в афферентной и эфферентной артериолах. Подробности расчета см. в тексте.

12. *Bertram J.F., Soosaipillai M.C., Ricardo S.D., Ryan G.B.* Total numbers of glomeruli and individual glomerular cell types in the normal rat kidney. *Cell Tissue Res* 1992; 270 (1): 37–45.
13. *Chenitz W.R., Nevins B.A., Hollenderg N.K.* Preglomerular resistance and glomerular perfusion in the rat and dog. *Am J Physiol* 1976; 231 (3): 961–966.
14. *Chevalier R.L., Kaiser D.L.* Autoregulation of renal blood flow in the rat: effects of growth and uninephrectomy. *Am J Physiol* 1983; 244: F483–F487.
15. *Corey H.E., Spitzer A.* Renal blood flow and glomerular filtration rate during development. In: *Pediatric kidney disease. V.1. The kidney and urinary tract: Development, morphology, and physiology in health and disease.* Boston, 1992: 49–77.
16. *Denton K.M., Fennessy P.A., Alcorn D., Anderson W.P.M.* Morphometric analysis of the actions of angiotensin II on renal arterioles and glomeruli. *Am J Physiol Renal Physiol* 1992; 262: 367–372.
17. *Hansen P.B., Castrop H., Briggs J., Schnermann J.* Adenosine induces vasoconstriction through Gi-dependent activation of phospholipase C in isolated perfused afferent arterioles of mice. *J Am Soc Nephrol* 2003; 14: 2457–2465.
18. *Loutzenbiser R., Chilton L., Trottier G.* Membrane potential measurements in renal afferent and efferent arterioles: actions of angiotensin II. *Am J Physiol Renal Physiol* 1997; 273: 307–314.
19. *Nyengaard J.R.* Number and dimensions of rat glomerular capillaries in normal development and after nephrectomy. *Kidney Int* 1993; 43 (5): 1049–1057.
20. *Olbing H., Blaufox M.D., Aschinberg L.C., Silkahts G.J., Bernstein J., Spitzer A., Edelmann C.M.Jr.* Postnatal changes in renal glomerular blood flow distribution on in puppies. *J Clin Invest* 1973; 52: 2885–2895.
21. *Prothero J.* Heart weight as a function of body weight in mammals. *Growth* 1979; 43 (3): 139–150.
22. *Roman R.J., Smits C.* Laser-Doppler determination of papillary blood flow in young and adult rats. *Am J Physiol Renal Physiol* 1986; 251 (1): 115–124.
23. *Sanden S.K., Wiggins J.E., Meera Goyal, Riggs L.K., Wiggins R.C.* Evaluation of a thick and thin section method for estimation of podocyte number, glomerular volume per podocyte in rat kidney with Wilms, Tumor-1 protein used as a podocyte nuclear marker. *J Am Soc Nephrol* 2003; 14: 2484–2493.
24. *Sanders M.W., Fazzi G.E., Janssen G.M.J., De Leeuw P.W., Blanco C.E., De May J.G.R.* Reduced uteroplacental blood flow alters renal arterial reactivity and glomerular properties in the rat offspring. *Hypertension* 2004; 43: 1283–1289.
25. *Skov K., Mulvany M.J., Korsgaard N.* Morphology of renal afferent arterioles in spontaneously hypertensive rats. *Hypertension* 1992; 20: 821–827.