

Случай успешного лечения СКВ; дифференциальная диагностика системных проявлений

Н.А. Михайлова, Е.В. Захарова, В.М. Ермоленко
МГКБ им. С.П. Боткина, отделение нефрологии;
РМАПО, кафедра нефрологии и гемодиализа

A case of System Lupus Erythematosus; differential diagnostics of system manifestations

N.A. Mikhailova, E.V. Zakharova, V.M. Ermolenko

Ключевые слова: системная красная волчанка, хронический гепатит С, методы диагностики, лечение.

Представлен случай заболевания СКВ в сочетании с хроническим гепатитом С и вторичным серорезистентным сифилисом, отражающий трудности дифференциальной диагностики системных проявлений этих заболеваний и выбора тактики лечения. Общая продолжительность лечения и наблюдения составила 1,5 года. На фоне проводимой массивной иммуносупрессивной терапии достигнута полная клинико-лабораторная ремиссия СКВ без признаков активизации вирусной и трепонемной инфекций.

СКВ является заболеванием, способным поразить практически любой орган; ее диагностика и лечение до настоящего времени представляют определенные трудности. Тем более сложны для трактовки, дифференциальной диагностики и выбора тактики лечения случаи сочетания СКВ с другими, потенциально системными, заболеваниями. В настоящей работе мы представляем наблюдение, отражающее трудности диагностики СКВ у больной, страдающей также вторичным рецидивным (серорезистентным) сифилисом и HCV-инфекцией.

Больная Т., 24 лет (здесь и далее см. рис. 1), весной 1996 г. обратила внимание на появление розеолезной незудящей сыпи на коже. К врачу не обращалась, через некоторое время высыпания исчезли без шелушения и пигментации. Осенью того же года при поступлении в ПТУ выявлена положительная RW (4+). Обследована в КВД по месту жительства, обнаружены РИБТ и РИФ в высоком титре, диагностирован вторичный сифилис, больная получила несколько полноценных курсов специфической терапии, но серологические реакции оставались положительными, в связи с чем оставалась под диспансерным наблюдением.

В 1997 г. при очередном обследовании выявлены антитела к вирусу гепатита С. Клинических и лабораторных проявлений гепатита ни в то время, ни в анамнезе не было, репликация вируса методом ПЦР не исследовалась. Больная наблюдалась инфекционистом по месту жительства, какой-либо терапии не проводилось.

В феврале 1998 г. без видимых причин возникли миалгии, боли в суставах кистей и их отечность, фебрильная лихорадка. Больная была консультирована в НИИ Ревматологии РАМН. Клинически был поставлен диагноз ревматоидного артрита (РА). Назначены нестероидные противовоспалительные препараты

(НПВП), на фоне приема которых указанные симптомы быстро регрессировали. Летом того же года после интенсивной инсоляции появилась эритема кожи лица в виде «бабочки». Вновь обследована в НИИ Ревматологии: выявлена умеренная анемия, тромбоцитопения, мочевого синдром (микрогематурия, минимальная протеинурия), повышение титров АНФ, антител к ДНК, криоглобулинемия в высоком титре (табл. 1). Тогда же обнаружена репликация вируса гепатита С методом ПЦР. Динамика серологических реакций на сифилис не отмечалась. Обсуждался диагноз волчаночно-подобного синдрома в рамках гепатита С, однако диагноз СКВ был признан более вероятным, и в декабре 1998 г. была начата терапия преднизолоном внутрь в дозе 30 мг/сутки с последующим снижением до поддерживающей дозы 10 мг/сутки. Кожные проявления и анемия регрессировали в течение 2 месяцев, значительно улучшились иммунологические показатели, мочевого синдром

Таблица 1
Динамика иммунологических показателей больной Т.

Показатели	Даты	IX.1998	III.1999	XII.1999	XII.2000
Анти-ДНК (норма <20 ед.)		100	35	94	15
ЦИК (норма <110 ед.)		260	165	180	—
LE-клетки		Отр.	Отр.	+++	Отр.
АНФ		1:160	—	—	1:20
РФ		Отр.	Отр.	Отр.	Отр.
Комплемент		35	—	—	—
Криоглобулины		+4	+2	+2	Отр.

*Адрес для переписки: г. Москва, 2-й Боткинский проезд, д. 5, корп. 20
Телефон: 945-97-96. Захарова Елена Викторовна*




Рис. 1. Динамика клинических и лабораторных показателей больной Т. в период с 1998 по 2000 гг.

сохранялся. К сентябрю 1999 года больная самостоятельно прекратила прием преднизолона, мотивируя это хорошим самочувствием. Тогда же проведено контрольное обследование в КВД по поводу сохранявшихся положительных серологических реакций на сифилис, в том числе и в ликворе (RW 3+). Несмотря на отсутствие неврологической симптоматики, был проведен курс специфической терапии в сочетании с пробенецидом, после чего больная была выписана. В последующие 2 месяца самочувствие не ухудшалось.

В начале декабря 1999 года больная перенесла ОРВИ с высокой лихорадкой, осложнившуюся острым гнойным отитом. На этом фоне появились и быстро нарастили отеки, выявлена артериальная гипертензия – повышение АД до 180/90 мм рт. ст., развилась олигурия. Больная была госпитализирована в ГКБ им. Боткина. При поступлении состояние средней тяжести. Кожные покровы бледные, на лице эритема в виде «бабочки», пальмарная эритема, livedo reticularis на коже нижних конечностей. Суставы внешне не изменены. Массивные плотные отеки на ногах, передней брюшной стенке, пояснице. ЧД 18 в 1 мин. В легких хрипы не выслушиваются. Тоны сердца достаточной звучности, ЧСС 80 в мин., АД 170/90 мм рт. ст. Живот мягкий, безболезненный, асцит, печень у края реберной дуги, плотноватая, безболезненная. Почки не пальпируются, область их безболезненна, дизурий нет, диурез 500 мл/сут. При УЗИ почки увеличены в размерах до 130 мм, повышенной эхогенности, паренхима 22–23 мм, пирамидки расширены до 15 мм. При обследовании диагностирован развернутый нефротический синдром (биохимические показатели представлены в табл. 2),

анемия, тромбоцитопения, выраженные изменения иммунологических показателей (табл. 1). По-прежнему определялись антитела к HCV, результаты ПЦР на вирус гепатита С в этот период отрицательные, криоглобулинемия умеренная. Кроме того, получены контрольные серологические реакции на сифилис: РИФ, РИБТ – без ухудшения по сравнению с данными от начала 1999 года, RW с кардиолипидными антигенами положительная (4+).

Наиболее вероятным представлялся диагноз волчаночного нефрита с нефротическим синдромом и артериальной гипертензией, в связи с чем начата терапия преднизолоном внутрь в дозе 60 мг/сут. В начале января 2000 года у больной отмечался эпизод обильных розеолезных зудящих высыпаний, расцененных как

Таблица 2
Динамика лабораторных показателей больной Т.

Показатели	Даты	XII.1999	V.2000	XII.2000
Холестерин (ммоль/л)		12,6	7,6	5,4
Общий белок (г/л)		44	71	71
Альбумины (%)		36	51	60
Глобулины (%)				
Альфа 1		10	3	3
Альфа 2		24	16	10
Бета		12	12	11
Гамма		18	18	18
Креатинин (мг%)		2,2	1,2	0,7
Протеинурия (г/сут)		6	0,18	0

проявление пищевой аллергии; рецидив активного сифилитического процесса на фоне иммуносупрессивной терапии был отвергнут дермато-венерологом. Одновременно отмечено нарастание уровня креатинина до 2,2 мг%, мочевины до 16 ммоль/л. 02.02.2000 года больной произведена биопсия почки.

Биоптат исследован при помощи световой и иммунофлуоресцентной микроскопии: выявлен лобулярный ГН с фибропластическим компонентом и формированием ТИК. Обнаружены диффузные утолщения и удвоение БМК, расширение мезангия, пролиферация мезангиоцитов, склероз сосудистых долек с образованием синехий. Эпителий извитых канальцев в состоянии белковой дистрофии и атрофии. Очаговый склероз стромы с очаговой гистиолимфоцитарной инфильтрацией. Амилоид не найден. Артериолосклероз. Фиксация ИГ А и G, С3 на БМК.

Терапия преднизолоном в дозе 60 мг/сут была продолжена. На этом фоне в течение января и начала февраля 2000 г. у больной трижды возникали эпизоды фебрильной лихорадки с интенсивными болями в суставах, а также эпизоды крепитирующих и влажных хрипов в легких, сопровождавшихся рентгенологическими изменениями, не позволявшими исключить пневмонию. Симптоматика разрешалась в течение нескольких суток на фоне проведенных 5 «пульсов» преднизолона (суммарная доза 2500 мг) и коротких курсов антибактериальной терапии. При КТ легких в середине февраля выявлены изменения в S6-сегменте левого легкого, подозрительные на волчаночный пневмонит. При контрольных КТ-ах в начале марта отмечена положительная динамика изменений в S6, но диагностирован легочный васкулит (рис. 2). Это обстоятельство, а также рефрактерность НС к проводимой терапии, морфологический тип нефрита и появление неврологической симптоматики (проксимальная мышечная слабость, прогрессирующая атрофия мышц, отсутствие сухожильных коленных рефлексов, тремор рук, атаксия при выполнении коленно-пяточной пробы, снижение болевой чувствительности по типу длинных «перчаток и гольфов»), расцененной как проявление нейроваскулита, явились причиной повышения дозы преднизолона внутрь до 70 мг/сутки и проведения сочетанных «пульсов» преднизолона и циклофосфана.

К концу марта – началу апреля наметилась некоторая положительная динамика НС, нормализовалась функция почек, но контрольные КТ легких не показали какого-либо улучшения со стороны легочного васкулита. Учитывая склонность больной к инфекционным осложнениям в силу фонового иммунодефицита при СКВ, HCV-инфекции и массивной иммуносупрессивной терапии, а также неблагоприятный эпидемиологический анамнез (двое больных туберкулезом в семье) с одной стороны, и наличие легочного васкулита как фактора риска развития легочной инфекции – с другой стороны, решено было обследовать больную на туберкулез, а в дальнейшем с профилактической целью назначить изониазид. Больной дважды проводилась бронхоскопия с трансbronхиальной биопсией и лаважом bronхиального дерева (выявлен атрофический эндобронхит, незначительный склероз межальвеолярных септ, ВК в промывных водах не обнаружены). Проведен курс лечения изониазидом в течение 4 месяцев.

Для исключения сифилитической природы поражения легких были исследованы серологические показатели в динамике – РИФ и РИБТ несколько снизились, RW с кардиолипиновыми антигенами сомнительная.

На фоне продолжавшейся массивной иммуносупрессии с апреля по август 2000 года наблюдалась отчетливая положительная динамика всех проявлений заболевания (табл. 1, 2). В соответствии с этим была снижена доза преднизолона, «пульсы» циклофосфана проводились с интервалом 1 раз в 3 месяца в связи с относительной лейкопенией. С декабря 2000 года констатирована полная клинико-лабораторная ремиссия СКВ и волчаночного нефрита. Поддерживающая доза преднизолона внутрь была снижена до 10 мг/сутки. При контрольном обследовании в апреле 2001 года полная клинико-лабораторная ремиссия сохранялась. Больная консультирована гепатологом. Заключение: острый вирусный гепатит С перенесен до развития СКВ, в настоящее время можно говорить о реконвалесценции. Венерологом – сохраняющиеся положительные серологические тесты не свидетельствуют об активности процесса и не могут быть показанием к специфической терапии.

Таким образом, окончательный диагноз был сформулирован нами в следующем виде: системная красная волчанка с поражением почек (лобулярный ГН с фибропластической трансформацией и формированием ТИК, нефротически-гипертоническая форма), крови (анемия, тромбоцитопения), легких (легочный васкулит), нервной системы (нейроваскулит), кожи, суставов; полная клинико-лабораторная ремиссия. Сохранная функция почек. Продолжающаяся иммуносупрессивная терапия. Вторичный рецидивный сифилис (серорезистентный) неконтагиозный. HCV-инфекция в стадии реконвалесценции.

Обсуждая дифференциальный диагноз СКВ и криоглобулинемического васкулита в рамках HCV-инфекции, мы учитывали критерии системности при HCV (табл. 3). По данным литературы [3, 5–7, 9], ГН при HCV выявляется довольно редко и в подавляющем большинстве случаев имеет криоглобулинемический генез. Связь ГН с HCV-инфекцией в отсутствие криоглобулинемии

Таблица 3
Системные проявления HCV

Лабораторные показатели	Клинические проявления
1. Криоглобулины (30–50%)	1. Полиартралгии, полиартриты, полимиалгия (30%)
2. РФ (40–50%)	2. Кожный васкулит (пурпура), парестезии (15%)
3. Одно или несколько антиканцевых антигел (АНФ, к кардиолипинам, к тиреоглобулину, к гладкомышечным клеткам) (20–30%)	3. Гломерулонефрит (криоглобулинемический, мембрanoпролиферативный)
	4. Синдром Шегрена (лимфоцитарный сиалодегия)
	5. Вторичная нейропатия
	6. Тиреоидит Хашимото

По данным al Awadhi и соавт., 1998; Sacoub P. и соавт., 1999, 2000; Fayyazi A. и соавт., 1997; Ramos Casals M. и соавт., 2000.

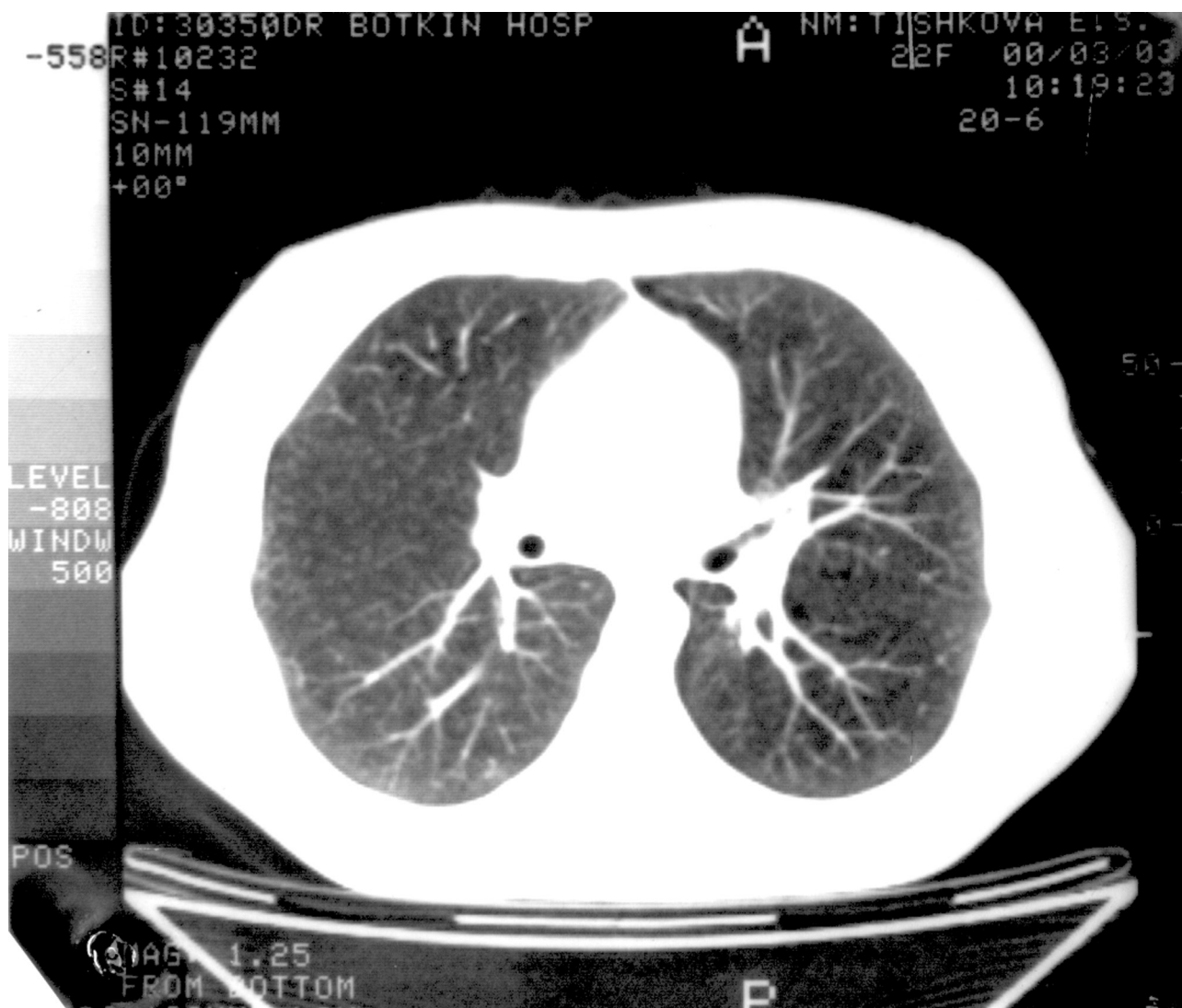


Рис. 2. Компьютерная томограмма легких больной Т. с явлениями васкулита

представляется большинству авторов сомнительной. В представленном клиническом случае нет корреляции между максимальной активностью проявлений заболевания, в том числе нефрита и нейропатии, с криоглобулинемией. В течение всего периода наблюдения не отмечено клинических и лабораторных признаков поражения печени, РНК вируса методом ПЦР выявлялась лишь однократно, также задолго до наибольшей активности основного заболевания. Все это позволяет отвергнуть диагноз волчаночно-подобного синдрома при HCV-инфекции. Более того, отсутствие репликации вируса гепатита С на фоне применения сверхвысоких доз кортикостероидов и цитостатиков, позволяет говорить не о хронической HCV-инфекции, а о реконвалесценции перенесенного до начала СКВ гепатита С.

Наконец, возможность сифилитической природы ГН, поражения легких и нервной системы, была отвергнута на основании отсутствия характерных особенностей ГН, этиологически связанного с сифилисом, и представленных в табл. 4 [1, 4]. Морфологический тип ГН в данном случае не соответствует наиболее частому для сифилитического ГН мембранозному нефриту [4, 8]; в период развернутого НС и нейропатии не было других клинических проявлений сифилиса, а серологические

реакции имели тенденцию к снижению; наконец, полная ремиссия всех проявлений заболевания достигнута на фоне массивной иммуносупрессивной терапии, что было бы маловероятно при активном сифилисе. Серорезистентность, имеющаяся у нашей больной, является одним из вариантов излеченного сифилиса [2] и отражает фоновый иммунодефицит у этой больной, а также, возможно, несвоевременное начало специфического лечения в анамнезе. По отсутствию клинических проявлений и объему проведенного лечения больная удовлетворяет критериям излеченности для серорезистентных больных.

Таким образом, диагноз системной красной вол-

Таблица 4

Характерные особенности гломерулонефрита, ассоциированного с вторичным сифилисом

- Наиболее часто — мембранозная нефропатия
- Всегда возникает на фоне резко положительных серологических реакций
- Излечение при специфической терапии

По данным Hruby Z. и соавт., 1992; Hunte W. и соавт., 1993; Balikocioglu A. и соавт., 1991

чанки по-прежнему представляется наиболее вероятным как на основании диагностических критериев, так и *ex juvantibus*.

Литература

1. Дворжанский С.И. Клиническая оценка серорезистентности при сифилисе. Русский медицинский журнал. 1998; 6; 15: 977–980.
2. Самцов А.В. Клинические проявления первичного и вторичного сифилиса. Русский медицинский журнал. 1998; 6; 15: 972–980.
3. alAwadbi A, alJarallah K, Hasan F. et al. Rheumatic manifestation and immunological abnormalities in patients with chronic hepatitis C. A study in The Middle East. Rev Rhum Engl Ed 1998; 65: 6; 372–377.
4. Balikocioglu A, Quaidoo E, Vuletin J.C., Trotman B.W. Hepatitis and glomerulonephritis in secondary syphilis. J Assoc Acad Minor Phys 1991; 2: 2; 72–75.
5. Cacoub P, Renou C, Rosenthal E. et al. Extrahepatic manifestations associated with hepatitis C virus infection. A prospective multicenter

study of 321 patients. The GERMIVIC. Group d'Etude et de Recherche en Medecine Interne et Maladies Infectieuses sur le Virus de l'Hepatitis C. Medicine (Baltimore) 2000 Jan; 79: 1; 47–56.

6. Cacoub P, Poynard T, Gbillani P. et al. Extrahepatic manifestations of chronic hepatitis C. MULTIVIRC Group. Multidepartment Virus C. Arthritis Rheum 1999; 42: 10; 2204–12.

7. Fayyazi A, Schott P, Hartmann H. et al. Clinical, biochemical, and histological changes in hepatitis C virus infection-associated cryoglobulinemia. Z Gastroenterol 1997; 35: 10; 921–928.

8. Hruby Z, Kuzniar J, Rabczinski J. et al. The variety of clinical and histopathologic presentations of glomerulonephritis associated with latent syphilis.

9. Ramos Casals M, Trejo O, Garcha Carrasco M. et al. Mixed cryoglobulinemia: new concepts. Lupus 2000; 9: 2; 83–91.