

Дисфункция митохондрий при нефропатиях у детей

(Обзор литературы)

С.А. Ершова

Московский научно-исследовательский институт педиатрии и детской хирургии МЗ РФ, г. Москва

Mitochondrial dysfunction in children with nephropathies

S.A. Ershova

Ключевые слова: митохондриальные болезни, почки, диагностика, лечение.

Введение

Достижения медицинской науки в области биохимии, клинической морфологии и медицинской генетики последних десяти лет позволили выделить новый гетерогенный пласт наследственных болезней у детей, обусловленных нарушением структуры и функций митохондрий и, как следствием, энергетической недостаточностью клеток. Митохондриальные нарушения – это обширная группа патологических состояний, связанных с дефектами митохондриального или ядерного генома [31]. Биохимические изменения, обусловленные дефектами митохондрий, проявляются нарушением транспорта митохондриальных субстратов, патологией утилизации субстратов, дефектами дыхательной цепи и недостаточным накоплением и передачей энергии [24]. Перечень митохондриальных болезней в последние годы неуклонно растет. Стали известны не менее 15 форм заболеваний, связанных с наследственными нарушениями транспорта и окисления жирных кислот, доказан их существенный вклад в происхождение гипогликемических состояний у детей, синдрома внезапной смерти [14]. Митохондриальные болезни трудны для диагностики в силу неспецифичности отдельных клинических проявлений, требуют разработки и внедрения новых программ диагностики, основанных на клинических, биохимических, молекулярно-генетических и морфологических критериях.

Впервые наблюдал митохондрии в виде гранул в мышечных клетках Kelliker в 1850 г. Позднее, в 1898 г., Michaelis доказал, что митохондрии играют важную роль в окислительно-восстановительных процессах и клеточном дыхании. С 30-х годов XIX века началось активное изучение структуры и функций митохондрий: была описана система цитохромов и окислительного фосфорилирования, G. Krebs разработал концепцию цикла трикарбоновых кислот. Новый прорыв в морфологическом и цитогенетическом аспектах изучения митохондрий был сделан в 60-е годы XX века, когда

были открыты митохондриальный геном и митохондриальная ДНК. Возникла теория происхождения митохондрии: предполагалось, что в процессе филогенеза митохондрия как бактерия-симбионт встроилась в клетку. В 1963 г. Engel и Cunningham описали морфологический субстрат повреждения митохондрий – «рваные» красные волокна. В это же время R. Luft описал пациентку с нетиреоидным гиперметаболизмом, у которой было выявлено нарушение процессов окислительного фосфорилирования. Автор первым доказал прямую взаимосвязь дефекта митохондрий и появления патологических клинических проявлений. Последующие исследования XX–XXI веков были направлены на описание клинических симптомов и выявление новых нозологических форм митохондриальных болезней. Проводились дальнейшие исследования структур и функций митохондрий с помощью новейших технологий. При внедрении в клиническую практику методов молекулярной генетики была создана генетическая карта митохондриальных болезней. Это послужило основанием для разработки новых дифференцированных патогенетических подходов к терапии.

Структурно-функциональная характеристика митохондрий

Митохондрия – внутриклеточная органелла, продуцирующая АТФ и содержащая уникальный геном, наследуемый в основном по материнской линии (неменделевское наследование) [79]. Митохондрии содержатся в цитоплазме всех аэробных эукариотических клеток [4]. По данным электронной микроскопии типичная митохондрия имеет форму короткого изогнутого цилиндра с закругленными концами. Ее длина около 1,5 мкм, диаметр 0,5 мкм. Митохондрии имеют двухслойную оболочку: наружная мембрана образует гладкую поверхность, на ней сконцентрированы ферменты, участвующие в транспорте и активации жирных кислот. От внутренней мембраны отходят многочисленные

складки-кристы, где фиксируются комплексы ферментов, участвующих в переносе электронов и окислительном фосфорилировании (комплекс цитохромов В, С, А, А₃) (рис. 1).

Имеются сведения, что в клетках формируются и функционируют объединенные системы митохондрий, осуществляющих энергообеспечение тканей [1].

Основной функцией митохондрий является аэробное биологическое окисление (тканевое дыхание), в процессе которого идет высвобождение энергии и перенос протонов на свободные радикалы кислорода с образованием воды [11]. Другая важная особенность организма человека и животных – способность накапливать выделяющуюся энергию в виде макроэргических соединений (АТФ, креатинфосфат и др.). Накопленная энергия в последующем трансформируется в механическую (в мышечных клетках), биоэлектрическую (в нервных клетках), в энергию активного транспорта (в клетках канальцевого эпителия почек).

Неотъемлемым свойством биологического окисления является сопряжение тканевого дыхания и окислительного фосфорилирования [11]. Установлено, что некоторые компоненты дыхательной цепи (коэнзим Q, цитохромоксидаза) наряду с переносом электронов по цепи осуществляют также перенос протонов из матрикса митохондрий в межмембранное пространство, в результате образуется протонный градиент. В процессе обратного тока протонов внутрь митохондриального матрикса происходит утилизация освобождаемой в дыхательной цепи энергии путем фосфорилирования АДФ в АТФ и другие макроэргические фосфаты, создается запас энергии биологического окисления. Помимо транспорта электронов, окислительного фосфорилирования, митохондрии обеспечивают еще один процесс с вовлечением окислительно-восстановительных реакций – β-окисление жирных кислот. Свободные жирные кислоты трансформируются в ацетил-СоА и затем образуют эфиры с

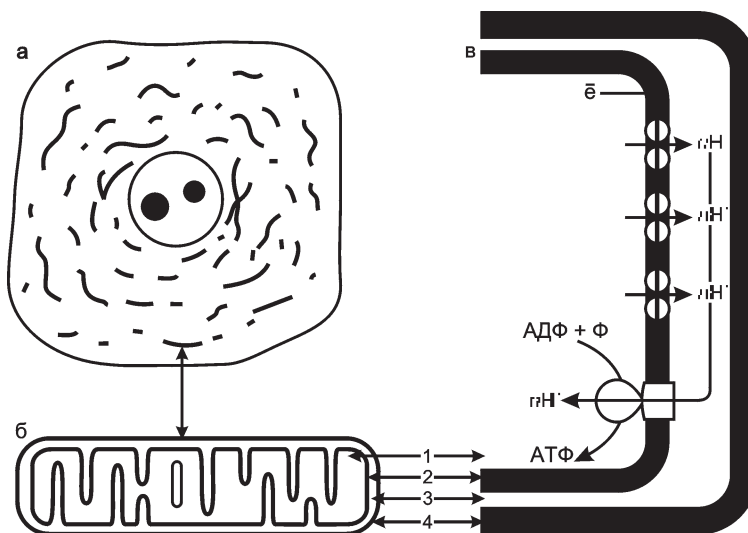


Рис. 1. Строение и работа митохондрий:
а – митохондрии (указаны стрелкой), видимые в световом микроскопе;
б – ультраструктура митохондрий: 1 – митохондриальный матрикс, 2 – внутренняя митохондриальная мембрана, 3 – межмембранное пространство, 4 – внешняя митохондриальная мембрана;
в – общая схема функционирования митохондрий: при переносе электронов в цепи окисления в межмембранном пространстве накапливаются протоны и при достижении определенного потенциала возвращаются в матрикс; энергия этого потенциала тратится на синтез АТФ

карнитином. Карнитин-ацетил-СоА переносится через митохондриальную мембрану; ацетил-СоА высвобождается и участвует в β-окислении.

Важной функцией митохондрий также является контроль за синтезом группы транспортных и рибосомальных РНК.

Митохондриальная ДНК является небольшой двуничатой молекулой, состоящей из тяжелой и легкой цепи, содержащей 16 569 пар нуклеотидных оснований, 37 генов и имеющей собственный аппарат репликации [65]. Большинство митохондриальных белков кодируется ядерной ДНК, и лишь 2% – синтезируются в митохондриальном матриксе под контролем структурных генов. 13 генов отвечают за полипептиды дыхательной цепи: 7 относятся к комплексу I, 1 – к комплексу III, 3 –

Таблица 1

Структурно-функциональная характеристика комплексов дыхательной цепи

Комплекс	Функция	Состав
I (НАДН-коэнзим Q редуктаза)	Транспорт электронов от НАДН ₂ -производящих субстратов на убихинон	25–28 полипептидов, 7 из которых кодируются митохондриальной ДНК
II (сукцинат-коэнзим Q редуктаза)	Перенос восстанавливающих эквивалентов от ФАДН ₂ -производящих субстратов на убихинон (коэнзим Q10)	5 ядернокодируемых пептидов
III (коэнзим Q цитохром С редуктаза)	Транспорт электронов от восстановленного убихинона	11 субъединиц, 1 кодируется митохондриальной ДНК
IV (цитохром С оксидаза)	Окончательный этап передачи электронов от восстановленного цитохрома С на молекулярный кислород. Поддержка активности протонного насоса	Цитохромы А, А ₃ и 13 протеиновых субъединиц, 3 из которых кодируются митохондриально
V (АТФ-синтаза)	Обеспечение обратного тока протонов внутрь митохондриального матрикса, использование освобожденной энергии на синтез АТФ	

к комплексу IV, 2 – к комплексу V. Митохондриальная ДНК кодирует также 22 транспортные РНК и 2 рибосомальные РНК (12s, 16s). Остальные 70 полипептидов, входящих в состав I–V комплекса, кодируются ядерными генами, транспортируются в митохондрии и там функционируют [26].

Практически каждая клетка включает сотни и тысячи митохондрий, каждая из которых содержит от 2 до 10 молекул митохондриальной ДНК [38]. Причины, приводящие к мутациям митохондриальной ДНК, могут быть довольно разнообразны. Одними из самых распространенных – эндогенных – являются ошибки функционирования ДНК-полимераз и репараз (ферментов синтеза митохондриального генома) [8]. Другой механизм мутаций – это повреждение незащищенного гистонами и интронами митохондриального генома продуктами перекисного окисления (супероксидные радикалы, перекись водорода, гидроксильные радикалы), так как митохондрии используют до 90% клеточного кислорода. Мутации митохондриальной ДНК представляют собой различного размера делеции (в том числе множественные), точечные поражения, делеции, вставки. Репликация митохондриальной ДНК идет очень интенсивно (в 10 раз быстрее ядерной), происходит быстрое накопление мутаций. Многие факторы внешней среды (гипоксия, физические нагрузки, ионизирующее излучение) и лекарственные препараты также играют роль в патогенезе митохондриальных мутаций.

Митохондриальные расстройства могут возникать из-за нарушений либо в ядре, либо в митохондриальном геноме. Как результат может получиться любой вариант наследования: аутосомно-доминантный, аутосомно-рецессивный, X-сцепленный, материнское наследование, спорадические случаи. Передача митохондрий и митохондриальной ДНК в следующее поколение в подавляющем большинстве случаев происходит через цитоплазму яйцеклетки [36].

Наличие большого числа копий митохондриальной ДНК в каждой клетке и их случайное распределение при клеточном делении определяют феномен гетероплазмии. Когда нормальный или мутантный геном всех митохондрий идентичен, клетка считается гомоплазмической. При наличии мутантной митохондриальной ДНК способность клеток осуществлять окислительное фосфорилирование определяется природой мутации, соотношением нормальных и мутантных геномов. Превышение нормального порога функционирования сопровождается нарушением энергетики и появлением клинических расстройств. Пороговый эффект зависит от различных факторов, в том числе от возраста и энергетической потребности ткани. Феномен гетероплазматической клетки объясняет наблюдения, что симптомы поражения того или иного органа могут усилиться или ослабнуть в процессе наблюдения, в то время как непораженные первоначально органы могут оказаться вовлеченными в патологический процесс.

Количество митохондрий контролируется посредством аутофагии. Старые, «изношенные» митохондрии уничтожаются лизосомами. Если по какой-либо причине количество митохондрий становится ниже необходимого и выработка ими АТФ уменьшается, то в клетке включаются другие механизмы получения

энергии, такие, как процесс гликолиза в цитоплазме с выработкой небольшого количества АТФ и увеличением продукции молочной кислоты [15].

Диагностика митохондриальных заболеваний

Современная клиническая диагностика митохондриальной патологии требует проведения поиска с использованием самой сложной технологии – хромато-масс-спектрометрии, электронно-оптического, гистохимического исследований биопсийного материала и т. д.

Обследование пациентов с подозрением на митохондриальную цитопатию включает: исследование уровней лактата, пирувата, кетоновых тел и их соотношение натощак и после различных нагрузок, определение аминокислотного состава крови и мочи, определение содержания жирных кислот, спектра липидов и фосфолипидов, общего и свободного карнитина и продуктов перекисного окисления липидов в крови [22].

Доступными и информативными для динамической оценки интенсивности аэробных окислительных процессов в организме оказались цитохимические тесты на активность сукцинатдегидрогеназы лимфоцитов периферической крови (количественный цитохимический метод, модифицированный Нарциссовым, 1969), а также других митохондриальных ферментов: лактатдегидрогеназы, глицерофосфатдегидрогеназы. Морфометрическими методами удалось показать, что функциональная активность митохондрий лимфоцитов у детей с митохондриальными болезнями достоверно снижена на 11–23% по сравнению со здоровыми детьми. Р.П. Нарциссовым и В.С. Сухоруковым получены данные о достоверной корреляции функциональной активности митохондрий лимфоцитов, отражающие полисистемную митохондриальную недостаточность с тестом на «рваные» красные волокна в биоптатах скелетных мышц [19]. Кроме того, цитохимический метод применим для оценки эффективности применяемой терапии, так как изменение функциональной активности митохондрий после приема препаратов, например содержащих янтарную кислоту, отмечается уже через 40 минут после введения лекарства.

Характерная клиническая картина и/или метаболические изменения, предполагающие наличие митохондриальной цитопатии, требуют непосредственного исследования митохондриальной дыхательной цепи при помощи полярографических и полярометрических исследований митохондрий, полученных при биопсии [24, 65].

Характерным гистологическим признаком митохондриальных расстройств при световой микроскопии с применением различных методов окраски служат: наличие «рваных» (шероховатых) красных волокон (RRF) в биоптатах мышц [32], накопление гликогена и липидов, атрофия, вакуолизация и перераспределение волокон 1-го и 2-го типов, дефицит митохондриальных ферментов цикла Кребса и дыхательной цепи (цитохром С оксидазы, сукцинатдегидрогеназы, НАД Н-оксиредуктазы и др.), некрозы единичных или мелких групп мышечных волокон, эпителиальных клеток [8, 13].

При электронной микроскопии обнаруживаются изменения, характерные для глубоких повреждений

митохондрий:

- 1) значительные скопления органелл под сарколеммой;
- 2) полиморфизм с наличием крупных, удлинённых, почкующихся форм и/или преобладание мелких овальных органелл;
- 3) дезорганизация архитектоники и структуры крист, их набухание, фрагментация, утрата;
- 4) наличие депозитов кальция, кристаллических включений;
- 5) лизис органелл с участием лизосом, образованием мембранных телец;
- 6) снижение активности митохондриальных ферментов.

Клиническая картина митохондриальных заболеваний

Дисфункция митохондрий у детей развивается двояко – в форме симптомокомплекса установленной митохондриальной природы или в виде гетерогенной патологии, при которой не исключаются варианты вторичной митохондриальной недостаточности. Разработка классификации митохондриальных болезней начата сравнительно недавно и активно продолжается, предлагаются различные принципы классификации: клинический, генетический, биохимический. В настоящий момент используется генетическая классификация митохондриальных болезней, предложенная D. de Vivo в 1993 г.

Классификация митохондриальных болезней

Врожденные (наследственные)

1. Дефекты ядерной ДНК:
 - 1) дефекты транспортных субстратов;
 - 2) дефекты субстратов утилизации;
 - 3) дефекты цикла Кребса;
 - 4) нарушение окислительного фосфорилирования;
 - 5) нарушения в дыхательной цепи;
 - 6) дефекты импортирования белков.
2. Дефекты митохондриальной ДНК:
 - 1) спорадические р-мутации;
 - 2) точечные мутации с поражением структурных генов;
 - 3) точечные мутации синтезирующих генов.
3. Межгеномные сигнальные дефекты:
 - делеции митохондриальной ДНК, множественные аутосомно-доминантные;
 - делеции митохондриальной ДНК, множественные аутосомно-рецессивные.

Приобретенные: недостаточность митохондрий, обусловленная действием:

- 1) токсинов, экотопогенов;
- 2) лекарственных препаратов;
- 3) старением.

К настоящему времени верифицированы самостоятельные нозологические формы, возникающие при мутациях митохондриальных генов, к ним относят: синдромы, такие, как MELAS (энцефалопатия, лактат-ацидоз, инсультоподобные эпизоды), MERRF

(миоклонус-эпилепсия, красные «рваные» волокна), Кернса–Сейра (пигментный ретинит, атаксия, офтальмоплегия, мышечная слабость, нарушение сердечной проводимости), Пирсона (вялость, гипопластическая анемия, нарушение функций поджелудочной железы, диарея), оптическая нейропатия Лебера, синдром DIDMOAD (сахарный и несахарный диабет, атрофия зрительных нервов, нейросенсорная тугоухость), NARF (атаксия, нейропатия, пигментный ретинит).

Выделена также группа митохондриальных болезней, связанных с ядерными мутациями, среди них различные формы младенческих миопатий, болезни Альперса – прогрессирующая энцефалопатия (дегенерация серого вещества мозга в сочетании с циррозом печени), Лея (подострая невротизирующая энцефаломиелопатия, мышечная гипотония, атаксия и нистагм, пирамидные симптомы, офтальмоплегия и атрофия зрительных нервов, часто отмечается присоединение кардиомиопатий), Менкенса (резкая задержка психомоторного развития, отставание в росте, нарушение роста и дистрофические изменения волос), синдром Барта (задержка физического и психомоторного развития, миопатический синдром, гипертрофическая кардиомиопатия, нейтропения, гипогликемические состояния), синдромы недостаточности карнитина, некоторых ферментов цикла Кребса и дыхательной цепи. В этом случае тип наследования заболевания соответствует простой менделевской передаче по аутосомно-доминантному или аутосомно-рецессивному типу.

Митохондриальные заболевания могут встречаться в любом возрасте, однако у одной трети пациентов с недостаточностью ферментов дыхательной цепи начальные симптомы проявляются в первый месяц жизни. Двумя основными клиническими признаками митохондриальных расстройств являются увеличение с течением времени числа вовлеченных в патологический процесс органов и тканей, а также практически неизбежное поражение центральной нервной системы [29].

Имеется значительная вариабельность симптомов, наличие стертых и скрытых форм. У детей с дисфункцией митохондрий часто выявляются: отставание физического развития, сниженная масса тела (инфантильный соматотип), гипотония скелетных мышц, астения, нарушения терморегуляции, обморочные состояния [53]. Так называемые «вялые дети» нередко имеют митохондриальную недостаточность.

Изначальный взгляд на митохондриальные болезни как на нервно-мышечную патологию сформировался не случайно: поражение ЦНС и мышечной ткани доминирует в клинике. Миопатический синдром включает в себя слабость и атрофию проксимальной мускулатуры, мышечные боли, непереносимость физической нагрузки, прогрессирующую наружную офтальмоплегию, птоз, отсутствие рефлексов. Основными неврологическими проявлениями являются судороги, инсульты (инсультоподобные эпизоды), нейросенсорная тугоухость, атрофия зрительного нерва, атаксия, миоклонусы, крампи, полинейропатия, олигофрения, деменция, нарушение психомоторного развития, мигрень [9, 20, 31]. Митохондриальные изменения являются клинико-патогенетической основой для развития кардиомиопатий (идиопатическая дилатационная и

симметричная гипертрофическая кардиомиопатии, кардиомиопатии при синдромах Кернса–Сейра, MELAS, Барта) [17], нарушения проводимости (сердечные блокады). Клетки миокарда в условиях митохондриальной недостаточности изменяются принципиально так же, как и волокна скелетных мышц, что подтверждается наличием феномена «рваных» красных волокон в сердечной мышце [66].

Среди эндокринопатий, выявленных при митохондриальной патологии, первое место занимает сахарный диабет [43, 61]. Также описаны гипопаратиреоз, изолированный дефицит гормона роста, гипогонадизм, экзокринная недостаточность поджелудочной железы при синдроме Пирсона [62].

Патология желудочно-кишечного тракта проявляется в виде появления повторной рвоты (особенно после физической нагрузки), диареи или псевдонепроходимости кишечника [69]. Серьезное поражение печени наблюдается при ряде синдромов с первичным поражением митохондриальной ДНК, при митохондриальной патологии с преимущественным нарушением β -окисления жирных кислот (например стеатоз печени при синдроме Рея). В условиях первичного билиарного цирроза печени выявляется деструкция желчных протоков с наличием гетерогенных клонов Т-лимфоцитов в инфильтратах портальных трактов. Поражение печени характеризуется прогрессирующим увеличением печени с нарушением функций и развитием признаков печеночной недостаточности [27].

Описано поражение костного мозга с развитием панцитопении у новорожденных, трансфузиозависимой макроцитарной анемии, тромбоцитопении, нейтропении в старшем возрасте при синдроме Пирсона [48].

Патология почек

Исследование митохондриальных нарушений, их вклад в развитие патологического процесса в мировой нефрологии и урологии проводятся в течение 5 лет. Е.Л. Вишневецкий [3] показал роль митохондриальных нарушений в развитии нейрогенной дисфункции мочевого пузыря, а также в прогнозировании развития энуреза [21]. Проводились работы по изучению энергетической недостаточности при дисфункциях почечной лоханки и мочеточников у детей с гидронефротической трансформацией почек [16]. О.В. Комарова, Т.В. Сергеева определили снижение функциональной активности митохондриальных ферментов в лимфоцитах у детей с хроническим гломерулонефритом при воздействии пульс-терапии стероидами [10].

Ультраструктура нефрона такова, что наиболее богатые митохондриями клетки находятся в проксимальных и дистальных извитых канальцах коркового слоя почки, а также в восходящей части петли Генле, лежащей в наружной части мозгового вещества. В связи с этим диагностическим ориентиром почечной митохондриальной дисфункции, прежде всего, служит нарушение деятельности именно этих структур нефрона, что важно для ранней диагностики патологии. Поражение митондрий различных отделов почек может быть как первичным (в рамках митохондриальных цитопатий), так и вторичным: в результате различных почечных заболеваний и токсических воздействий тяжелых ме-

таллов и некоторых лекарственных средств.

Выделено четыре основных клинико-морфологических варианта нефропатий с митохондриальной дисфункцией:

- 1) тубулопатии с поражением эпителия проксимальных и (или) дистальных канальцев;
- 2) тубулоинтерстициальные нефриты [68];
- 3) смешанные нефропатии, проявляющиеся фокально-сегментарным гломерулосклерозом [63];
- 4) дизметаболические нефропатии (чаще с оксалатно-кальциевой кристаллурией).

Отдельную группу вынесена патология мочевого пузыря, связанная с митохондриальными дисфункциями.

Тубулопатии с поражением эпителия проксимальных и (или) дистальных канальцев

Самым ранним признаком проявления заболевания почек, вызванным первичной митохондриальной недостаточностью, является триада Фанкони и болезнь де Тони–Дебре–Фанкони [64]. Этиологическим фактором в данном случае могут быть дефекты пируватдегидрогеназного комплекса [44] и нарушения в дыхательной цепи на уровне III комплекса (коэнзим Q цитохром С редуктаза) и IV комплекса – ключевого элемента дыхательной цепи – цитохром С оксидазы [56]. Клинически синдром де Тони–Дебре–Фанкони, вызванный мутациями в митохондриях, проявляет себя, как и в классическом варианте, в виде проксимальной канальцевой недостаточности: глюкозурии, генерализованной гипераминоацидурии, фосфатурии, тубулярной протеинурии, гипокальциемии, гипоуриемии [57, 71]. Эти симптомы обычно возникают в раннем неонатальном периоде и приводят к развитию терминальной почечной недостаточности [25]; либо у детей до 3 лет, причем развитие проявлений сложной канальцевой недостаточности может на несколько лет предшествовать типичным проявлениям митохондриальной энцефаломиопатии [52], в том числе и синдромам Кернса–Сейра и Пирсона [33, 35]. Потеря воды и натрия приводит к появлению полиурии (до 2–3 литров в сутки), полидипсии, склонности к гипертермии и кризам обезвоживания. Из-за нарушения реабсорбции бикарбонатов развиваются признаки ацидоза и постепенно прогрессирующие изменения со стороны костной системы (рахитоподобные изменения скелета, задержка роста, спонтанные переломы). В почечных биоптатах на этом этапе патологии определяются белковая дистрофия канальцевых нефроцитов, атрофия и дедифференцировка эпителия с нарушением контактов между эпителиоцитами и умеренное расширение просвета проксимальных или дистальных канальцев нефрона и петли Генле, закупорка их цилиндрами. В некоторых клетках выявлены вакуолизация цитоплазмы и наличие гигантских митондрий, что связано с угнетением митохондриального дыхания, нарушением окислительного фосфорилирования [71]. В литературе есть данные о возникновении нефропатии с развитием канальцевой дисфункции – синдрома де Тони–Дебре–Фанкони в результате повреждения митондрий при острой свинцовой интоксикации [49].

Другими тубулярными нарушениями, описанны-

ми при первичных митохондриальных цитопатиях, являются дистальный почечный канальцевый ацидоз, тубулопатия, подобная синдрому Бартера [37], и проксимальный почечный канальцевый ацидоз (причина – парциальный дефицит цитохром С оксидазы [49]) при синдроме Кернса–Сейра, а также при синдроме Пирсона [56], для которого характерны гиперкальциурия и гипероксалурия.

Приведено описание больных с недостаточностью цитохром С оксидазы, фенотип которых был идентифицирован как подострая некротизирующая энцефаломиелопатия Лея с клиническими проявлениями почечного тубулярного ацидоза [12].

В литературе имеются сведения о развитии кист при митохондриальных тубулопатиях. Дисфункция митохондрий эпителия почечных канальцев и связанная с ней слабость клеточной энергетики способствуют, вероятно, ухудшению белкового синтеза и ослаблению межклеточных контактов со склонностью к образованию кист в том органе, патология которого имеет яркие проявления, в частности в почке [7]. Множественные кисты коркового вещества описаны при синдроме Пирсона [34]. Комбинация поликистоза почек и жировой дистрофии печени может явиться следствием глутаровой ацидурии II типа – аутосомно-рецессивного дефекта энергетического метаболизма митохондрий, приводящего к летальному исходу в неонатальном периоде [46].

Тубулоинтерстициальные нефриты

Тубулоинтерстициальные нефриты у больных с митохондриальными цитопатиями чаще других нефропатий связаны с возможным неблагоприятным экзогенным воздействием [7]. Заболевание проявляется хронической почечной недостаточностью без признаков дисфункции проксимальных канальцев [73], у описанных больных отмечалась полиурия со снижением контрационной функции почек и экстраренальными изменениями [63]. Световая микроскопия почечных биоптатов при хроническом тубулоинтерстициальном нефрите выявляет диффузный интерстициальный фиброз с тубулярной атрофией и склерозом гломерул в зоне почечного фиброза. Методом электронной микроскопии обнаруживаются признаки явной дезэнергизации митохондрий эпителия извитых канальцев нефрона: дистопия митохондрий (они располагались либо хаотически, без связи с инвагинациями цитомембраны, либо группировались около ядра), дезорганизация интрамитохондриальных элементов (уплотненное расположение крист, уплотнение матрикса, разрыв крист, формирование интрамитохондриальных пластинчатых структур типа миелиноподобных и др. – рис. 2). Особо четко наблюдаемые патологические изменения регистрировались в нефробиоптатах у детей с признаками дизэмбриогенеза [13].

У 2 детей, проживающих в экологически неблагоприятном по загрязнению тяжелыми металлами регионе, была выявлена нефропатия (эконефропатия), сформировавшаяся как тубулоинтерстициальный нефрит с метаболическими расстройствами на фоне признаков почечного дизэмбриогенеза. В моче этих пациентов были обнаружены соли кадмия и хрома. Определено,

что соли кадмия накапливаются в митохондриях проксимальных канальцев, которые при этом разрушаются с появлением мембранных телец и вторичных лизосом.

Японскими исследователями описан 1 клинический случай сочетания тубулоинтерстициального нефрита с почечным канальцевым ацидозом и асимптоматическим первичным билиарным циррозом, сопровождаемым выработкой антител к митохондриальному протеину 52-kDa [43].

Смешанные нефропатии, проявляющиеся фокально-сегментарным гломерулосклерозом

У небольшого числа пациентов с первичными митохондриальными нарушениями наблюдается поражение гломерул, проявляющееся нефротическим синдромом, который на несколько лет может опережать развитие типичных проявлений митохондриальной миопатии. При биопсии почек у этих больных выявляются мезангиальная пролиферация и фокально-сегментарный гломерулосклероз, который не поддается лечению преднизолоном [23, 52]. При электронной микроскопии отмечено отложение электронно-плотных депозитов (подэпителиальных, подэндотелиальных, внутримембранных), осмофильных внутрицитоплазматических мезангиальных включений и утолщение базальной мембраны с изменением подоцитов, характеризующимся слиянием педикул (рис. 3). Есть предположение о том, что отложения электронно-плотного материала являются свободными иммунными комплексами.

Синдром MELAS может сочетаться с острой почечной недостаточностью [39] и другой патологией почек, включающей гломерулонефрит с морфологическим вариантом в виде фокально-сегментарного гломерулосклероза (ФСГС) [77].

Nakamura с соавторами описали 9 пациентов с инсулинозависимым сахарным диабетом митохондриального генеза (у одного из них в 23 года развился нефротический синдром), у которых были выявлены почечные осложнения, включая формы от нефропа-

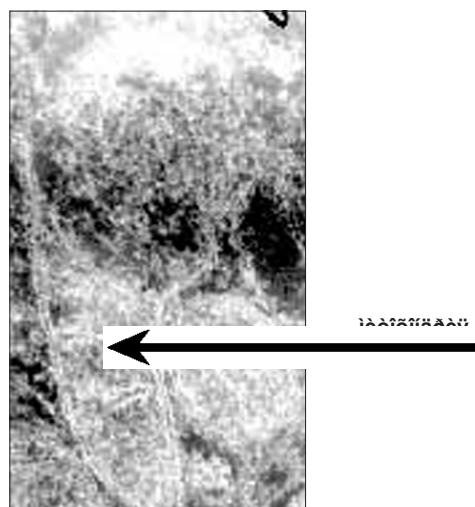


Рис. 2. Изменения структуры митохондрии (дезорганизация крист, внутренней и наружной мембран, дегрануляция митохондрий) в подоцитах. Ребенок Л., 15 лет. Диагноз: мембрано-пролиферативный гломерулонефрит (препарат В.В. Невструевой)

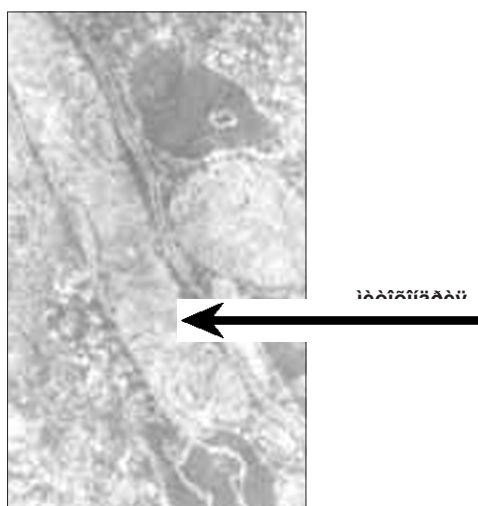


Рис. 3. Изменение структуры митохондрии (дезорганизация крист, внутренней мембраны) в эпителии канальцев. Ребенок П., 15 лет. Диагноз: тубулоинтерстициальный нефрит (препарат В.В. Невструевой)

тий с микроальбуминурией до гломерулонефритов, проявляющихся ФСГС. Световая микроскопия выявила мезангиальную пролиферацию, электронно-плотные отложения и сегментарный склероз в гломерулах [53].

Ряд финских ученых показали, что при врожденном нефротическом синдроме финского типа митохондриальная дисфункция выражается в усилении перекисного окисления липидов гломерулярной базальной мембраны [40]. Дальнейшее изучение этой проблемы показало подобное снижение митохондриальных функций в экспериментальных моделях протеинурии.

Состояние митохондрий при различных гломерулопатиях активно изучалось на ряде экспериментальных моделей [74]. В нефробиоптатах крыс, у которых экспериментально (воздействие пирамицина аминокнуклеозидом) был вызван нефротический синдром, отмечено возрастание уровней триглицеридов, ацетилкарнитина и ацетил-СоА и усиление β -окисления жирных кислот как в печени, так и корковом веществе почки [41, 47]. Также у них было выявлено увеличение концентрации этаноламина в почечной ткани. В состоянии экспериментального нефротического синдрома в митохондриях почек крыс было выявлено увеличение концентрации железа в митохондриях, снижение активности цитохром С оксидазы, что коррелировало со степенью протеинурии [51]. Было проведено исследование структурных изменений в миокарде на различных этапах течения нефротоксического гломерулонефрита (нефротический синдром). Выявленное при этом снижение окислительного фосфорилирования и структурные изменения митохондрий в кардиомиоцитах были обратимы, хотя сохранялись и после исчезновения клинических проявлений гломерулонефрита [67]. Результаты исследования мышечной модели системной красной волчанки свидетельствуют о наличии в почках мезангиопролиферативного гломерулонефрита с фокальным отеком эндотелиальных клеток, который сопровождался увеличением числа митохондрий в мезангиальных клетках [28].

Митохондрии и оксалатно-кальциевая

350 Нефрология и диализ Т. 5, № 4 2003

кристаллурия

В современных исследованиях показано влияние нарушений деятельности митохондрий на фосфорно-кальциевый обмен, на развитие дизметаболических нефропатий и камнеобразование в почках. *In vitro* избыток оксалата в митохондриях приводит к угнетению поглощения и окисления малата и сукцината в цикле Кребса, что приводит к нарушениям энергетического обмена, усилению перекисного окисления липидов, внутриклеточной секвестрации кальция и формированию микролита щавелевокислого кальция в почке, что клинически выражается в кристаллурии, гематурии, микропротеинурии с цилиндрурией [72, 75]. Недостаток глутатиона также может быть одним из факторов, способствующих оксалатно-кальциевому камнеобразованию [54]. При синдроме Пирсона, как указывалось ранее, генерализованное нарушение функций проксимальных канальцев приводит к тяжелой кальциурии и нефролитиазу. В нефробиоптатах и биоптатах мышц в этом случае выявляется полиморфизм митохондрий и образование гигантских форм. Возможна и обратная ситуация, при которой экзогенное нарушение обмена веществ оказывает воздействие на состояние и функционирование митохондрий. У крыс, находившихся на диете с высоким содержанием фосфора, наблюдалось образование гигантских лизосом с отложением кальция, а также отложение гидроксипатита в митохондриях проксимальных канальцев почек, что сопровождалось повышением концентрации β_2 -микроглобулина в моче [50]. Магниевая недостаточность приводила в экспериментальных исследованиях к значительному снижению активности α -кетоглутарата, снижению окисления гликозилата и повышенному накоплению его в тканях. В ходе биохимических реакций часть гликозилата превращалась в оксалат, что приводило к гипероксалурии [60]. Выявлена положительная рН-зависимая корреляция между экстра- и интрамитохондриальной концентрацией ионизированного кальция и активностью митохондриальной α -кетоглутаратдегидрогеназы [29]. При изучении хронической сывороточной болезни на крысах доказано, что при тяжелой степени поражения происходит существенное ингибирование анионо-катионного транспорта, угнетение функций Na-K-АТФазы, снижение транспорта органических ионов. Отмеченные при этом уменьшение числа митохондрий и нарушение их структуры авторы считают основной причиной нарушения ионного транспорта, а не повреждение специальных переносчиков, как считалось ранее [59].

Изменения митохондрий почек под воздействием различных лекарств

Целый ряд медикаментозных средств оказывает определенное воздействие на функционирование митохондрий. Прием некоторых химиотерапевтических препаратов может приводить к делециям митохондриальной ДНК и ингибированию окислительного фосфорилирования, что клинически может выражаться нарушением транспорта глюкозы, фосфатов, аминокислот и приводить к развитию вторичного синдрома Фанкони [30]. Развитие острой почечной недостаточно-

сти – главное осложнение приема антибиотиков, в частности гентамицина. Гентамицин является катализатором перекисного окисления липидов, продуцируется большое количество свободно-радикальных ионов, что оказывает нефротоксическое действие на митохондрии коркового вещества [78]. Обнаружено снижение дыхательной функции митохондрий вследствие ацетилирования сукцинила-CoA в митохондриях при приеме ряда цефалоспоринов и карбапенемов [42]. Некоторые цефалоспорины, обладая структурным сходством с карнитином, оказывают негативное влияние на его транспорт в митохондриях почек [76]. Некоторыми авторами показано угнетение окислительного фосфорилирования в митохондриях почек при приеме преднизолона и, в меньшей степени, азатиоприна и циклоспорина А. Наибольшее угнетение дыхательной цепи наблюдалось при одновременном приеме этих препаратов [70]. При исследовании *in vitro* влияния кортикостероидов на активность митохондриальных ферментов в лимфоцитах периферической крови, взятой от больных с нефротическим синдромом, было установлено, что в случае гормональностимулирующего варианта при использовании стероидов отмечалось увеличение активности ферментов, в то время как при гормонорезистентном варианте наблюдалось их снижение [5]. В случае назначения преднизолона в сверхвысоких дозах доказано угнетение сукцинатдегидрогеназы и α -глицерофосфатдегидрогеназы. В других дозировках терапевтический эффект положителен. Циклоспорин А воздействует на функционирование митохондрий неоднозначно: он действует как блокатор кальциевых каналов, предупреждая апоптоз, с другой стороны, он приводит к обратимому снижению активности сукцинатдегидрогеназы в проксимальных и дистальных канальцах субкапсулярных зон, в лучах мозгового вещества и наружном мозговом веществе, также отмечено негативное действие циклоспорина А на магниевый гомеостаз [70].

Лечение

В настоящий момент лечение пациентов с митохондриальными цитопатиями представляет большие трудности. Стратегия лечения митохондриальных болезней заключается в повышении эффективности биологических процессов тканевого дыхания и окислительного фосфорилирования, дополнительном введении коферментов и витаминов, участвующих в энергетическом обмене [6] (тиамин, рибофлавин, никотинамид, липоевая кислота, витамин К₃, карнитин). В терапию включаются препараты, способные осуществить функцию переноса электронов в дыхательной цепи (коэнзим Q10, витамины К₁ и К₃, цитохром С, янтарная кислота, витамин С). Еще одним принципом терапии является повышение антиоксидантной защиты для предупреждения кислородно-радикального повреждения мембран митохондрий (витамины С, витамин Е). Рекомендуются использование мембранопротекторных лекарственных средств, способствующих уменьшению содержания продуктов перекисного окисления липидов, нормализующих равновесие кислот и оснований и снижающих лактат-ацидоз (димефосфон) [18].

Способы коррекции митохондриальных дисфунк-

ций, связанных с почечной патологией, в настоящее время разрабатываются.

Литература

1. *Бажеева Л.Е.* Структура и функции митохондрий. Материалы I Всероссийской конференции «Клинические и патогенетические проблемы нарушений клеточной энергетике». М.: 1999: 16.
2. *Вельтищев Ю.Е., Темин П.А.* Наследственные болезни нервной системы. М.: Медицина 1998: 346–469.
3. *Вишневский Е.Л., Лоран О.Б., Вишневский А.Е., Сухоруков В.С.* Митохондриальная недостаточность в патогенезе расстройств мочеиспускания. Материалы I Всероссийской конференции «Клинические и патогенетические проблемы нарушений клеточной энергетике». М.: 1999: 20–21.
4. *Грин Н., Стаут У., Тейлор Д.* Биология 1990; 1: 54–60; 2: 238.
5. *Иващенко Ж.А., Кузнецова О.П., Комиссарова И.А., Калашишкова Е.А.* Чувствительность к гормональной терапии у больных гломерулонефритом. Тер. архив 1998; 68: 13–16.
6. *Казанцева Л.З., Юрьева Э.А., Николаева Е.А.* и др. Основные методы лечения детей, страдающих митохондриальными заболеваниями: Метод. указания № 99/160. М.: 2001: 1–24.
7. *Клембовский А.И.* Митохондриальная дисфункция у детей. Материалы второго съезда педиатров-нефрологов. М.: октябрь 2000.
8. *Клембовский А.И., Сухоруков В.С.* Учение о митохондриальной патологии в современной медицине. Материалы I Всероссийской конференции «Клинические и патогенетические проблемы нарушений клеточной энергетике». М.: 1999: 28–30.
9. *Князев Ю.А., Краснополяская К.Д., Мытникова Е.А., Петрухин А.С.* Митохондриальные болезни. Вестник РАМН 2000; 7: 46–50.
10. *Комарова О.В., Шихенко В.Н., Сергеева Т.В.* Функциональное состояние лимфоцитов у детей с хроническим гломерулонефритом под воздействием пульс-терапии стероидами. Материалы всероссийского рабочего совещания «Митохондрии в патологии». 2001.
11. *Ленинджер А.* Биохимия. М.: Мир 1974: 335–505.
12. *Краснополяская К.Д., Мытникова Е.А., Захарова Е.Ю., Покровская А.Я., Петрухин А.С.* Клинический полиморфизм митохондриальных болезней при недостаточности цитохром С оксидазы. 1999: 1.
13. *Невструева В.В., Клембовский А.И., Харина Е.А., Игнатова М.С., Аксенова М.Е., Сухоруков В.С.* Изменения митохондрий при нефропатиях с тубулоинтерстициальным компонентом у детей. Материалы I Всероссийской конференции «Клинические и патогенетические проблемы нарушений клеточной энергетике». М.: 1999.
14. *Николаева Е.А., Семенов В.А., Ченцова Т.В., Семячкина С.В.* и др. Выявление наследственных нарушений обмена жирных кислот в клинической практике. Материалы I Всероссийской конференции «Клинические и патогенетические проблемы нарушений клеточной энергетике». М.: 1999: 44–45.
15. *Поляков А.* Влияние антиретровирусной терапии на функцию митохондрий и проявления митохондриальной токсичности. Круглый стол 2000; 3: 28–31.
16. *Ростовская В.В., Вишневский Е.Л., Сухоруков В.С.* Показатели энергетической дисфункции почечной лоханки и мочеточников у детей с гидронефротической трансформацией. Материалы всероссийского рабочего совещания «Митохондрии в патологии». 2001.
17. *Себелева И.А.* Митохондриальная дисфункция при кардиомиопатиях у детей и обоснование путей ее коррекции. Автореф. дисс. ... канд. мед. наук. 2000.
18. *Семячкина С.В.* Эффективность применения димефосфона в комплексной терапии различных форм митохондриальных нарушений у детей (митохондриальные энцефаломиопатии, органические ацидурии, наследственные заболевания соединительной ткани). Автореф. дисс. ... канд. мед. наук. М.: 2000.
19. *Сухоруков В.С., Нарциссов Р.П., Петричук С.В., Василев С.* и др. Сравнительная диагностическая ценность анализа скелетной мышцы и лимфоцитов при митохондриальных болезнях. Архив патологии 2000; 2 (62): 19–21.
20. *Темин П.А., Никанорова М.Ю.* Митохондриальная энцефаломиопатия, лактат-ацидоз, инсультоподобные эпизоды. Рос. вест. перинатол. и педиатр. 1996; 6: 24–30.

21. Толмачева Е.А., Семенова Г.Ф., Петрицук С.В., Брызгунов И.П. Исследование свойств СДГ в лимфоцитах с использованием анализатора изображения клетки в связи с диагностикой и прогнозом развития энуреза у детей и подростков. Материалы Всероссийского рабочего совещания «Митохондрии в патологии». 2001.
22. Юрьева Э.А., Сафронова О.Н., Сумакова И.А., Перцева Н.Г. и др. Биохимические показатели нарушений энергетики при дисфункциях митохондрий. Материалы I Всероссийской конференции «Клинические и патогенетические проблемы нарушений клеточной энергетики». М.: 1999: 61.
23. Brun P, Ogier de Baulnu H, Peuchmaur et al. Les atteintes renales des cytopathies mitochondriales. Paris: Journees Parisiennes de Pediatrie, Flammarion Medecine Sciences 1994: 227–234.
24. Bruce H, Chohn M.D. Mitochondrial cytopathies disorders of oxidative phosphorylation and β -oxidation primer diagnosis and principles of management. United mitochondrial disease foundation. 1997.
25. Buemi M, Allegra A, Rotig A, Gubler M.C., Aloisi C., Corica F., Pettinato G. et al. Renal failure from mitochondrial cytopathies. Source Nephron 1997; 76 (3): 249–253.
26. Clayton D.A. Structure and function of the mitochondrial genome. J Inner Metab Dis 1992; 15: 439.
27. Chedid A, Jao W, Port J. Megamitochondria in hepatic and renal disease. Am J Gastroenterol 1980; 73: 319–324.
28. Drommer W, Jassim A.M., Kaup F.J. Electron microscopic structure of mesangioproliferative glomerulonephritis (MesPGN) in animals. DTW Dtsch Tierarztl Wochenschr 1989 Apr; 96 (4): 203–207.
29. Drewnowska K, Schoolwerth A.C. Stimulatory effect of calcium on metabolism and its sensitivity to pH in kidney mitochondria. Am J Physiol 1994; 267: 153–159.
30. Di Cataldo A, Paimbo M., Remis M., Russo A. et al. Deletions in mitochondrial DNA and decrease in the oxidative phosphorylation activity of children with Fanconi syndrome secondary to antitubercular therapy. Source Am J Kidney Dis 1999; 34: 98–106.
31. Di Mauro S, Bonilla E., Zeviani M. et al. Mitochondrial myopathies. Ann Neurol 1985; 17: 521–538.
32. Egger J, Lake B.D., Wilson J. Mitochondrial cytopathy. A multi-system disorder with ragged red fibers on muscle biopsy. Arch Dis Child 1981; 56: 741.
33. Eviatar L., Shanske S., Gauthier B. et al. Kearns–Sayre syndrome presenting as renal tubular acidosis. Neurology 1990; 40: 1761.
34. Gurgey A, Ozalp I, Rotig A. et al. A case of Pearson's syndrome associated with multiple renal cysts. Pediatr Nephrol 1996; 10: 637–638.
35. Gilbert R.D., Emms M. Pearson's syndrome presenting with Fanconi syndrome. Ultrastr Pathol 1996; 20: 473–475.
36. Giles R.E., Blanc H., Cann H.M., Wallace D.S. Maternal inheritance of human mitochondrial DNA. Proc Natl Acad Sci USA 1990; 77: 6715.
37. Goto Y, Itami N, Kajii N, Tichimaru H. et al. Renal tubular involvement mimicking Bartter syndrome. Journal of Pediatrics 1990; 116: 904–910.
38. Grossman L., Shoubridge E. Mitochondrial genetics and human disease. Bio-Essays 1996; 18: 983–991.
39. Hsieh F., Gohb R., Duorkin L. Acute renal failure and the MELAS syndrome, a mitochondrial encephalomyopathy. Source J Am Soc Nephrol 1996 May; 7 (5): 647–652.
40. Holthöfer H., Kretzler M., Haltia A., Solin M.L., Taanman J.W., Schagger H., Kriz W., Kerjaschki D., Schlöndorff D. Altered gene expression and functions of mitochondria in human nephrotic syndrome. Source FASEB J 1999 Mar; 13 (3): 523–532.
41. Harris D.C., Tay Y.C. Mitochondrial function in rat renal cortex in response to proteinuria and iron. Source Clin Exp Pharmacol Physiol 1997 Dec; 24 (12): 916–922.
42. Kaloyanides G.J. Antibiotic-related nephrotoxicity. Nephrol Dial Transplant 1994; 9 Suppl 4: 130–134.
43. Kadowaki H., Tode K., Mori Y. et al. Mitochondrial gene mutation in insulin-deficient type of diabetes mellitus. Lancet 1993; 341: 893.
44. Kitano A., Nishiyama S., Miike T. et al. The mitochondrial cytopathy with lactic acidosis, carnitin deficiency and De Toni–Debre–Fanconi syndrome. Brain Dev 1986; 8 (3): 289–295.
45. Kodama T., Imai H., Wakui H., Ohtani H., Komatsuda A., Miura A.B. Tubulointerstitial nephritis with renal tubular acidosis and asymptomatic primary biliary cirrhosis accompanied by antibody to a 52-kDa mitochondrial protein alone. Source Clin Nephrol 1997 Dec; 45 (6): 401–405.
46. Kjaergaard S., Graem N., Larsen T., Skovby F. Recurrent fetal polycystic kidneys associated with glutaric aciduria type II. Source APMIS 1998 Dec; 106 (12): 1188–1193.
47. Lai H.S., Chen Y., Chen W.J. Carnitine contents in remnant liver, kidney, and skeletal muscle after partial hepatectomy in rats: randomized trial. Source World J Surg 1998 Jan; 22 (1): 42–46; discussion 46–47.
48. Majander A., Suomalainen A., Vettenranta K., Sariola H., Perkkio M., Holmberg C., Pibko H. Congenital hypoplastic anemia, diabetes, and severe renal tubular dysfunction associated with a mitochondrial DNA deletion. Source Pediatr Res 1991 Oct; 30 (4): 327–330.
49. Matsutani H., Mizusawa Y., Shimoda M. et al. Partial deficiency of cytochrome C oxidase with isolated proximal renal tubular acidosis and hypercalciuria. Child Nephrol Urol 1992; 12: 221.
50. Matsuzaki H., Uebara M., Suzuki K., Liu Q.L., Sato S., Kanke Y., Goto S. High phosphorus diet rapidly induces nephrocalcinosis and proximal tubular injury in rats. Source J Nutr Sci Vitaminol (Tokyo) 1997 Dec; 43 (6): 627–641.
51. Mimura K., Zhao B., Muguruma K., Frenkel R.A., Johnston J.M. Changes in glycerophospholipid profile in experimental nephrotic syndrome. Metabolism 1996 Jul; 45 (7): 822–826.
52. Mochizuki H., Job K., Kawame H., Imadachi A., Nozaki H., Obashi T., Usui N., Eto Y., Kanetsuna Y., Aizawa S. Mitochondrial encephalomyopathies preceded by de Toni–Debre–Fanconi syndrome or focal segmental glomerulosclerosis. Source Clin Nephrol 1996 Nov; 46 (5): 347–352.
53. Munnich A., Rustin P., Rotig A. et al. Clinical aspects of mitochondrial disorders. J Inher Metab Dis 1992; 15: 448.
54. Muthukumar A., Selvam R. Role of glutathione on renal mitochondrial status in hyperoxaluria. Mol Cell Biochem 1996 Nov; 185: 77–84.
55. Nakamura S., Yoshinari M., Doi Y., Yoshizumi H., Katafuchi R., Yokomizo Y., Nishiyama K., Wakisaka M., Fujishima M. Renal complications in patients with diabetes mellitus associated with an A to G mutation of mitochondrial DNA at the 3243 position of leucine tRNA. Diabetes Res Clin Pract 1999 Jun; 44 (3): 183–189.
56. Niaudet P., Heidet L., Munnich A. et al. Deletion of the mitochondrial DNA in a case of de Toni–Debre–Fanconi syndrome and Pearson's syndrome. Pediatr Nephrol 1994; 8: 164–168.
57. Ning C., Kubara T., Inoue Y. et al. Gas chromatographic-mass spectrometric metabolic profiling of patients with fatal infantile mitochondrial myopathy with de Toni–Debre–Fanconi syndrome. Acta Paediatr Jpn 1996; 38 (6): 661–666.
58. Nolan C.V., Shaikh Z.A. Lead nephrotoxicity and associated disorders: biochemical mechanisms. Source Toxicology 1992; 73 (2): 127–146.
59. Park E.K., Hong S.K., Andres G., Noble B. Proximal tubule function in chronic serum sickness glomerulonephritis of rats. Author Proc Soc Exp Biol Med 1985 Jan; 178 (1): 105–113.
60. Rattan V., Thind S.K., Jetbi R.K., Sidhu H. et al. Oxalate metabolism in magnesium and its sensitivity to pH in kidney mitochondria. Am J Physiol 1994; 267: 153–159.
61. Readon W., Ross R.J.M., Sweeney M.G. et al. Diabetes mellitus associated with a pathogenic point mutation in mitochondrial DNA. Lancet 1992; 340: 1376.
62. Rotig A., Cormier V., Blance S. et al. Pearson's marrow-pancreas syndrome: A multisystem mitochondrial disorder in infancy. J Clin Invest 1990; 86: 1601.
63. Rotig A., Goutieres F., Niaudet A. et al. Deletion of mitochondrial DNA in patient with chronic tubulointerstitial nephritis. J Pediatr 1995; 126: 597.
64. Rotig A., Lehnert A., Rustin P. et al. Renal involvement in the mitochondrial disorders. Adv Nephrol 1994; 25: 367.
65. Rustin P., Chretien D., Gerard B. et al. Biochemical, molecular investigation in respiratory chain deficiencies. Clin Chim Acta 1993; 228–235.
66. Rustin P., Lebidiois J., Chretien D. et al. Endomyocardial biopsies for early detection of mitochondrial disorders in hypertrophic cardiomyopathies. J Pediatr 1994; 124: 224.
67. Samoilova Z.T., Shul'tseva G.P., Lebkova N.P., Kolesova O.E., Kbalutina L.V. Functional and structural myocardial changes in experimental glomerulonephritis. J Kardiologia 1978 Feb; 18 (2): 106–110.
68. Seigle R., Shanske S., Bonilla E., DiMauro S., D'Agati V. Mitochondrial DNA deletion: a cause of chronic tubulointerstitial nephropathy. Source Kidney Int 1994 May; 45 (5): 1388–1396.
69. Simon L.T., Horoupian D.S., Dorfan L.J. Polyneuropathy, ophthalmoplegia, leukoencephalopathy and intestinal pseudoobstruction: POLIP syndrome. Ann Neurol 1990; 28: 349.
70. Simon N., Zini R., Morin C., Bree F., Tillement J.P. Prednisolone and azathioprine worsen the cyclosporine A-induced oxidative phosphorylation decrease of kidney mitochondria. Source Life Sci 1997;

61 (6): 659–666.

71. Sperl B, Ruitenbeek W, Trijbels JM et al. Mitochondrial myopathy with lactic acidemia, Fanconi–De Toni–Debre syndrome and disturbed succinat: cytochrome C oxidoreductase activity. *Eur J Pediatr* 1998; 147 (4): 5: 418–421.

72. Strzelecki T, McGraw BR, Scheid CR, Menon M. Effect of oxalate on function of kidney mitochondria. *Source J Urol* 1989 Feb; 141 (2): 423–427.

73. Szabolcs MJ, Seigle R, Shanske S et al. Mitochondrial DNA deletion cause of chronic tubulointerstitial nephropathy. *J Kidney Int* 1994; 45: 1388.

74. Takebayashi S, Kaneda K. Mitochondrial derangement: possible initiator of microalbuminuria in NIDDM. *J Diabet Complications* 1991 Apr-Sep; 5 (2–3): 104–106.

75. Thamilselvan S, Selvam R. Effect of vitamin E and mannitol on renal calcium oxalate retention in experimental nephrolithiasis. *Source Indian J Biochem Biophys* 1997 Jun; 34 (3): 319–323.

76. Tume BM, Hsu CY. Toxicity of cephaloridine to carnitine transport and fatty acid metabolism in rabbit renal cortical mitochondria: structure-activity relationships. *J Pharmacol Exp Ther* 1994; 270:

873–880.

77. Van den Ouweland JM, Maechler P, Wollheim CB, Attardi G, Maassen JA. Functional and morphological abnormalities of mitochondria harbouring the tRNA (Leu) (UUR) mutation in mitochondrial DNA derived from patients with maternally inherited diabetes and deafness (MIDD) and progressive kidney disease. *Source Diabetologia* 1999 Apr; 42 (4): 485–492.

78. Walker PD, Barri Y, Shab SV. Oxidant mechanisms in gentamicin nephrotoxicity. *Source Ren Fail* 1999 May-Jul; 21 (3–4): 433–442.

79. Zeviani M. Nucleus-driver mutations of human mitochondrial DNA. *Ibid:* 456–471.

Ангиотензин II – современное представление о патогенезе нефросклероза (Обзор литературы)

С.С. Паунова

Российский государственный медицинский университет, г. Москва

Angiotensin II – current opinion about contribution to renal scar formation

S.S. Paunova

Ключевые слова: ангиотензин II, нефросклероз, ингибиторы АПФ, АПГ-, АПГ-рецепторы.

В конце XX века исследования различных видов повреждения почечной ткани показали, что применение ингибиторов ангиотензин-превращающего фермента (иАПФ) или антагонистов ангиотензина I (АПГ) оказывает влияние на прогрессирование болезней почек, уменьшая протеинурию, инфильтрацию ткани почек воспалительными клетками и соответственно замедляя развитие фиброза [1, 13, 27, 41].

Сегодня не вызывает сомнения, что иАПФ представляют собой некий «золотой стандарт» в области лечения нефропатий, направленного на более длительное сохранение почечных функций, особенно при хронической почечной недостаточности (ХПН) [2, 3, 23, 35].

В последнее время классическое представление об ангиотензине II (ANGII) как о вазоактивном соединении, участвующем в регуляции местной и системной гемодинамики, расширяется за счет данных, подтверждающих роль ANGIИ как истинного цитокина в развитии почечной патологии [10, 32, 39]. Исследования G. Wolf, E.G. Neilson (1993), J. Egido (1996) и др. показали, что ANGIИ представляет собой фактор роста почки,

регулирующий рост клеток, синтез и деградацию внеклеточного матрикса [10, 26, 32, 39].

Прогрессирование всех почечных болезней характеризует одна общая черта – клеточная пролиферация, накопление внеклеточного матрикса (ЕСМ) и последующее сморщивание ткани [15]. При этом гломерулосклероз и фиброз интерстиция являются ключевыми элементами в развитии терминальной стадии почечной недостаточности. Исследования последних лет указывают на возможность двойной регуляции процесса фиброгенеза. С одной стороны, ANGIИ обладает просклеротическим действием, участвуя в синтезе хемотаксических факторов, таких, как моноцитарный хемоаттрактивный протеин-1 (MCP-1) [16]. С другой стороны, процесс склерозирования зависит от интенсивности высвобождения ряда биологически активных факторов, включающих трансформирующий фактор роста-β (TGF-β) [6] и ингибитор активации плазминогена-1 (PAI-1).

В развитии гломерулосклероза основную функцию выполняют мезангиальные клетки. Согласно данным

Адрес для переписки: 119991, г. Москва, Ломоносовский пр., 2/62. Научный центр здоровья детей РАМН
Телефон: 133-34-39. Паунова С.С.