

# Случай острого Т-лимфобластного лейкоза/лимфомы, манифестировавшего острым почечным повреждением

**Е.В. Волошинова<sup>1</sup>, Е.В. Захарова<sup>2,3</sup>, Е.С. Столяревич<sup>2,4</sup>, Д.А. Кондакова<sup>1</sup>, Н.Ю. Петрова<sup>5</sup>**

<sup>1</sup> ГОУ ВПО «Саратовский ГМУ им. В.И. Разумовского», кафедра госпитальной терапии

<sup>2</sup> ГОУ ВПО «Московский государственный медико-стоматологический университет», кафедра нефрологии ФПДО

<sup>3</sup> ГБУЗ «Московская городская клиническая больница имени С.П. Боткина»

<sup>4</sup> ГУЗ «Московская городская клиническая больница № 52»

<sup>5</sup> ГУЗ «Саратовская областная клиническая больница с ПЦ»

## A case of acute T-cell leucemia/lymphoma presented with acute kidney injury

**E.V. Voloshinova<sup>1</sup>, E.V. Zakharova<sup>2,3</sup>, E.S. Stoljarevich<sup>2,4</sup>, D.A. Kondakova<sup>1</sup>, N.Y. Petrova<sup>5</sup>**

<sup>1</sup> *Saratov State Medical University named after V.I. Razumovsky, chair of Internal Medicine*

<sup>2</sup> *Moscow State University of Medicine and Dentistry, faculty of post-graduate medical education, chair of nephrology*

<sup>3</sup> *Moscow Botkin city hospital*

<sup>4</sup> *Moscow city hospital 52*

<sup>5</sup> *Saratov region Clinical hospital*

**Ключевые слова:** острое почечное повреждение, злокачественные лимфопролиферативные заболевания, биопсия почки.

Представлен редкий случай острого Т-лимфобластного лейкоза/лимфомы, дебютировавшего клиникой острого почечного повреждения и диагностированного при морфологическом исследовании почечного биоптата. Описаны трудности дифференциальной диагностики острого почечного повреждения неуточненного генеза, обсуждаются варианты поражения почек при злокачественных лимфопролиферативных заболеваниях и особенности диагностики почечных лимфом.

We present a rare case of acute T-lymphoblastic leukemia/lymphoma manifested by acute kidney injury and diagnosed after the kidney biopsy. The difficulties in differential diagnostics of obscure acute renal injury, as well as the variants of kidney involvement in lymphoproliferative disorders are discussed.

**Key words:** acute kidney injury, lymphoproliferative disorders, kidney biopsy.

### Введение

Острое почечное повреждение (ОПП) – клинический синдром, характеризующийся внезапным падением скорости клубочковой фильтрации и нарушением выведения продуктов азотистого обмена. ОПП может быть обусловлена широким спектром причин, дифференциальная диагностика требует систематизированной оценки множества факторов, вносящих вклад в патогенез этого состояния. Традиционный подход выделяет преренальный, ренальный и постренальный

механизмы ОПП. Преренальное ОПП является следствием гиповолемии или снижения эффективного артериального объема. Постренальное ОПП обусловлено обструкцией мочевыводящих путей. Ренальные причины ОПП могут быть связаны с повреждением всех собственно почечных структур – почечных сосудов, клубочков, канальцев и интерстиция. Причиной ренального ОПП могут явиться окклюзия почечных вен и артерий, поражение внутрпочечных сосудов при васкулитах, тромботической микроангиопатии, ДВС-синдроме, эклампсии, склеродермии, а также различ-

**Адрес для переписки:** 410012, г. Саратов, ул. Большая Казачья, д. 112. ГОУ ВПО «Саратовский государственный медицинский университет им. В.И. Разумовского»

**Телефон:** +7-917-209-18-48. Волошинова Елена Викторовна

**E-mail:** volosbinovaelena@mail.ru

ные формы гломерулонефритов и воспалительные и инфильтративные процессы в почечном интерстиции при лекарственных, инфекционных, аутоиммунных заболеваниях, лейкозах, лимфомах, саркоидозе [7].

Частота ОПП при неходжкинских лимфомах/хронических лимфолейкозах (НХЛ/ХЛЛ) находится в диапазоне от 0,9 до 23%. ОПП может быть представлено всеми патогенетическими вариантами, то есть носить как пре- и постренальный, так и ренальный характер, обусловленный гиповолемией, кровотечением, сепсисом, обструкцией мочевых путей и сдавлением почечных сосудов опухолевыми массами, гемолизом, нефротоксическим воздействием химиопрепаратов, синдромом лизиса опухоли, радиационными повреждениями, а также инфильтрацией паренхимы почек лимфоидными клетками. Последняя наиболее характерна для В-клеточных НХЛ/ХЛЛ с высокой пролиферативной активностью.

Инфильтрация почечной ткани при лимфомах/лейкозах носит диффузный, билатеральный и симметричный характер, однако, по данным литературы, относительно редко ведет к развитию ОПП, которое, в свою очередь, редко является первым проявлением лимфомы/лейкоза [7,16]. Диагностика этой патологии затруднена, поскольку клинические проявления либо отсутствуют, либо неспецифичны: боли в поясничной области, боли в животе, артериальная гипертензия, гематурия, пальпируемые через переднюю брюшную стенку объемные образования. Диурез обычно сохранен. Могут иметь место также неспецифические внепочечные симптомы – лихорадка, потеря веса, общее недомогание. Лабораторные данные обычно представлены микрогематурией и небольшой протеинурией, визуализирующие методы обследования выявляют увеличение размеров почек, причем показано, что на фоне химиотерапии отмечается параллельное восстановление почечной функции и уменьшение размеров почек [7, 13, 16]. Диагноз инфильтрации почечной паренхимы при лимфомах/лейкозах чаще базируется на данных компьютерной томографии (что не является достаточно достоверным), реже – на прижизненном гистологическом исследовании. При этом следует отметить, что, по данным компьютерной томографии, частота этого варианта поражения составляет лишь 5%, в то время как по данным аутопсий лимфоидная инфильтрация паренхимы почек выявляется при лимфомах и лейкозах в 30 и 50% случаев соответственно [5, 9, 13, 15, 16].

Мы представляем редкий случай острого Т-лимфобластного лейкоза/лимфомы, дебютировавшего клиникой острого почечного повреждения, обусловленного специфической инфильтрацией почечного интерстиция.

**Больной М.**, 17 лет, госпитализирован в Саратовскую областную клиническую больницу в связи с нарастающей азотемией. Указаний на заболевания почек в анамнезе нет. За месяц до госпитализации, после переохлаждения, появились боли в горле, повышение температуры до 37,2 °С, общая слабость, сонливость. Принимал жаропонижающие препараты, присоединились ноющие боли в эпигастрии, ежедневная рвота, затем – интенсивные боли в поясничной области. При обследовании по месту жительства выявлена гематурия, протеинурия до 3,4 г/л,

повышение артериального давления (АД) до 140 и 90 мм рт. ст. Выставлен диагноз острого гломерулонефрита. Проводилась инфузионная, антибактериальная (пенициллин) терапия. На третьи сутки выявлено повышение креатинина крови до 801 мкмоль/л с последующим нарастанием до 980 мкмоль/л без снижения диуреза.

При поступлении в областную клиническую больницу АД – 120 и 70 мм рт. ст., гемоглобин – 122 г/л, лейкоциты – 5,9 тыс./мкл, тромбоциты – 104 тыс./мкл. В анализе мочи: удельный вес – 1015, белок – 0,3 г/л, лейкоциты – 30–35, эритроциты – 25–30 в п/зр. Было проведено 4 сеанса гемодиализа, назначен преднизолон 60 мг/сут внутрь, дезагреганты. Ввиду отсутствия клинической картины остронефритического синдрома (отеков, стойкого повышения АД) диагноз острого гломерулонефрита был поставлен под сомнение, обсуждался диагноз геморрагической лихорадки с почечным синдромом, который был отвергнут при трехкратном серологическом исследовании. На фоне проводимого лечения креатинин крови нормализовался – 84 мкмоль/л, мочевого синдрома регрессировал. Больной был выписан в удовлетворительном состоянии с диагнозом «острый гломерулонефрит».

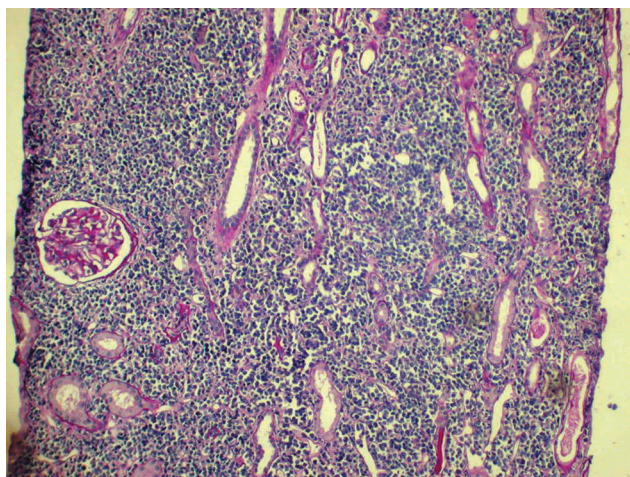
Через десять дней пациент госпитализирован повторно в связи с возобновлением интенсивных болей в поясничной области и в верхних отделах живота, тошноты, рвоты, слабости, субфебрилитета. Вновь выявлено повышение креатинина крови – до 456–687 мкмоль/л. В анализе мочи белок – 0,3 г/л, лейкоциты – до 30, эритроциты – 2–3 в п/зр. Отмечены изменения периферической крови (лейкоциты – 9,5 тыс./мкл с относительным лимфоцитозом, анемия – гемоглобин 102 г/л, тромбоцитопения – 58 тыс./мкл), при УЗИ выявлена умеренная гепатоспленомегалия. Выполнена стерильная пункция, при цитологическом исследовании в пунктате костного мозга изменений, свидетельствующих о наличии гемобластога, не найдено. Консультирован гематологом, диагностирована лейкомоидная реакция лимфоидного типа, вторичная тромбоцитопения. Для исключения подкапсульного разрыва почки (боли в поясничной области, анемия) выполнена компьютерная томография забрюшинного пространства – диагноз подкапсульного разрыва не подтвержден, размеры почек нормальные. Результаты повторного исследования сыворотки крови на ГЛПС отрицательные. При дальнейшем обследовании исключены инфекционный эндокардит, мочеполовой туберкулез. Высказано предположение о тубулоинтерстициальном поражении с неизвестным этиологическим фактором либо о быстро прогрессирующем гломерулонефрите, проведено иммунологическое исследование, не выявившее изменений, характерных для СКВ и системных васкулитов.

Проводилось лечение преднизолоном в дозе 60 мг/сут, процедуры ГД, уровень азотемии сохранялся высоким. В связи с разрешающейся на фоне терапии высокими дозами стероидов почечной недостаточностью, невозможностью исключить быстро прогрессирующий ГН без гистологического исследования почечной ткани проведена «пульс»-терапия метилпреднизолоном и циклофосфаном (2000 мг суммарно) и процедуры плазмафереза, на этом фоне отмечено снижение азотемии (креатинин крови 308 мкмоль/л, мочевины 17–19 ммоль/л). Сохранялся лейкоцитоз (12,3 тыс./мкл), анемия (гемоглобин 89 г/л), количество тромбоцитов нормализовалось (233 тыс./мкл).

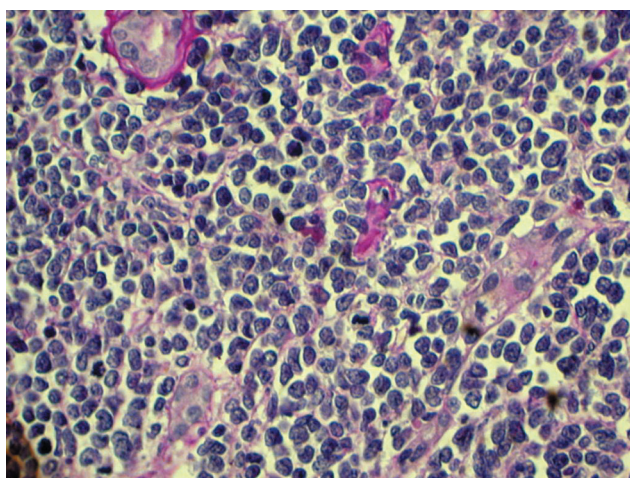
Обсуждался вопрос о выполнении биопсии почки – при решении вопроса о переводе больного в нефрологическое отделение Московской ГКБ им С.П. Боткина диагноз БПГН расценен как маловероятный, не исключались острый интерстициальный нефрит, тромботическая микроангиопатия в рамках атипично протекающего гемолитико-уремического синдрома, было рекомендовано начать антикоагулянтную терапию. К лечению добавлен

клексан, креатинин крови снизился до 281 мкмоль/л, процедуры ГД прекращены, больной госпитализирован в нефрологическое отделение ГКБ им С.П. Боткина.

При поступлении в ГКБ имени С.П. Боткина отеков не было, АД 130/80 мм рт. ст., периферические лимфоузлы не увеличены, печень и селезенка не пальпируются. В анализе мочи белка нет, мочевого осадок скудный. В крови значительно повышен уровень мочевой кислоты – 1169 мкмоль/л и ЛДГ – 1934 ед/л, креатинин – 303 мкмоль/л, мочевины – 19,4 ммоль/л, калий – 3,8 ммоль/л, кальций – 2,4 ммоль/л, фосфор – 1,4 ммоль/л, сохранялась анемия (гемоглобин 91 г/л), лейкоцитоз до 14,9 тыс./мкл (п/я – 5%, нейтрофилы – 71%, лимфоциты – 20%, моноциты – 5%, эозинофилы – 1%), количество тромбоцитов было нормальным – 298 тыс./мкл, СОЭ 42 мм/ч. Исследованы дополнительно уровень комплемента, антитела к кардиолипину – показатели в пределах нормы, волчаночный антикоагулянт отрицательный. По данным УЗИ, размеры почек увеличены до 130 × 64 и 150 × 67 мм. Назначен аллопуринол, инфузионная терапия, снижена доза преднизолона, добавлены препараты зритропозтина. Креатинин крови снизился до 147 мкмоль/л, мочевой кислоты – до 587 мкмоль/л. Отменен клексан, на 7-е сутки выполнена пункционная биопсия



**Рис. 1.** Отек интерстиция, диффузная плотная инфильтрация интерстиция, занимающая практически всю площадь почечной паренхимы. Клубочек выглядит неизменным. Гематоксилин – эозин. ×100



**Рис. 2.** Мономорфная инфильтрация интерстиция лимфоцитами. Канальцы разрушены либо сдавлены инфильтратом. Гематоксилин – эозин. ×400

почки. С учетом скудного мочевого синдрома, незначительной артериальной гипертензии, повторных эпизодов ОПП, анемии, тромбоцитопении по данным анамнеза, высокого уровня ЛДГ, при направлении материала на гистологическое исследование клинический дифференциальный диагноз проводился между острым интерстициальным нефритом и тромботической микроангиопатией почечных сосудов.

**Гистологическое исследование биоптата почки** (рис. 1, 2). Световая микроскопия, окраски: гематоксилин-эозин, ШИК-реакция, трихром по Массону. В препарате 2 клубочка. Клубочки не увеличены в размерах, выглядят малоизмененными. Выраженный отек интерстиция. Диффузная, очень плотная, отмечается мономорфная инфильтрация интерстиция мононуклеарами, занимающая практически всю площадь почечной паренхимы. Большинство канальцев сдавлено инфильтратом, разрушено либо атрофировано. Артериолы без особенностей. Иммунофлюоресценция – IgG, IgA, IgM, C3 – негативно. Заключение: инфильтрация интерстиция, наиболее вероятен диагноз лимфопролиферативного заболевания.

К моменту получения морфологического заключения (на 10-е сутки госпитализации) при повторном анализе крови выявлен лейкоцитоз до 38 тыс./мкл (миелоциты – 7%, метамиелоциты – 1%, нейтрофилы – 51%, лимфоциты – 20%, моноциты – 3%, эозинофилы – 1%, нормобласты – 1/100 клеток). Выполнена трепанобиопсия костного мозга.

**Гистологическое исследование трепанобиоптата костного мозга в лаборатории ПА ГНЦ РАМН.** Соотношение между жировой тканью и ядро-содержащими элементами костного мозга примерно равное, но основная масса последних представлена лимфоидными клетками средних размеров типа пролимфоцитов, которые имеют диффузно-интерстициальный характер роста. Элементы нормального гемопоэза очень незначительны. Заключение: картина специфического поражения костного мозга при лимфопролиферативном заболевании.

**Дополнительное исследование биоптата почки в лаборатории ПА ГНЦ РАМН.** В биоптате почки большого объема выявляются лишь единичные спавшиеся клубочки. В интерстиции массивная инфильтрация плотно лежащими лимфоидными клетками типа пролимфоцитов, которые местами инфильтрируют канальцы. Выявленные изменения наиболее соответствуют картине лимфопролиферативного заболевания. В трепанобиоптате костного мозга большого выявляется тотальная инфильтрация аналогичными клетками.

**Иммуногистохимическое исследование ткани почки и костного мозга в лаборатории ПА ГНЦ.** В биоптате почки и в трепанобиоптате костного мозга выявляется тотальная пролиферация лимфоидных клеток CD20–, CD45RA–, CD79α–, CD19–, cyclinD1–, CD5–, часть клеток bcl2+, все bcl10–, CD38–, CD138–, CD3+ (мембранное), CD43+, CD4–, CD8+, Ki67+ клетки многочисленные – 80–90%. Эти клетки CD34–, TdT+, CD2+, CD7–, NK–, GranzymeB–, CD16–, CD1a+, CD56–, CD5–, CD57–.

**Заключение.** Картина Т-клеточного лимфобластного лейкоза/лимфомы с поражением костного мозга и почек. Отмечается высокая пролиферативная активность.

С диагнозом «Т-клеточный лимфобластный лейкоз/Т-клеточная лимфобластная лимфома с лейкомизацией, с поражением костного мозга и почек, специфическая инфильтрация почечной ткани, ОПП, неолитургическая форма, в стадии обратного развития; состояние после 15 процедур гемодиализа и кортикостероидно-цитостатической терапии» пациент был переведен в отделение гематологии ГКБ имени С.П. Боткина для дальнейшего лечения. В отделении гематологии выполнено исследование миелограммы – инфильтрация бластными клетками

76%, морфоцитохимические характеристики соответствуют L3-варианту по FAB-классификации.

**Иммунофенотипирование костного мозга** (исследование выполнялось в лаборатории иммунологии гемопоэза ГУ «РОНЦ имени Н.А. Блохина»): процент антиген-позитивных бластных клеток CD19 4,8%, CD20 7,6%, CD22 5,7%, CD1a 90,0%, CD4+CD8– 5,6%, CD8+CD4– 3,9%, CD4+CD8+ 83,4%, CD5 94,9%, CD3 11,1%, *cyt*CD3 56,8%, CD7 86,6%, CD13 1,7%, CD33 0,6%, CD64 1,5%, TdT+CD3*cyt*+ 43,5%, TdT 73,2%, CD34 0,3%, HLA-DR 7,1%, CD10 1,3%, CD61 3,5%, Гликофинрин А 0,1%. **Заключение.** Иммунофенотип острого лимфобластного лейкоза/лимфомы из Т-линейных предшественников типа кортикальных тимоцитов.

Верифицирован диагноз острого Т-лимфобластного лейкоза/лимфобластной лимфомы. С 27 февраля 2009 г. начата полихимиотерапия по протоколу ALL/LBL-MB 2008A (доксорубин, винкристин, дексаметазон). Достигнута ремиссия заболевания, функция почек полностью восстановилась (креатинин крови – 87 мкмоль/л), уровень мочевой кислоты на фоне ХТ оставался в пределах 537–276 мкмоль/л. Данные КТ почек от мая 2009 г.: почки обычных размеров, толщина паренхимы нормальная, структура ее однородная. Пациент продолжает лечение и наблюдение в отделении гематологии.

### Обсуждение

Лимфоидная инфильтрация почки, манифестирующая под маской заболевания почек в отсутствие установленного диагноза лимфомы/лейкоза, представляет собой достаточно редкую патологию [7, 16, 18]. С 1980 г., когда Coggins впервые описал случай лимфомы, диагностированной с помощью чрескожной биопсии почки, описано немногим более 60 случаев, с преобладанием вариантов интерстициальной лимфоидной инфильтрации у больных с крупноклеточными В-лимфомами. Показанием для биопсии почки чаще всего являлось ОПП, лишь в 10 из описанных случаев у больных по данным УЗИ и КТ выявлялось увеличение размеров почек, и лишь в одном случае именно увеличение размеров почек послужило поводом к выполнению биопсии. Опубликованы также данные о 10 случаях, когда подтвержденная Т-клеточная лимфома дебютировала острым почечным повреждением и отдельные случаи специфического поражения почек при лимфоме Ходжкина. Механизм развития ОПП при лимфомах/лейкозах связывают с образованием лимфоидного интерстициального инфильтрата, который приводит к компрессии канальцев и интерстициальных капилляров, интратубулярной обструкции и повышению постгломерулярного сосудистого сопротивления [3, 10–12, 14, 17].

В доступной нам отечественной литературе отдельные случаи ОПП, обусловленного лимфоидной инфильтрацией почечной ткани у больных с НХЛ, представлены лишь в нескольких публикациях [2–4]. Мы также наблюдали ранее случай ОПП с лимфоидной инфильтрацией почечной ткани, выявленной при биопсии почки у больного с В-клеточной НХЛ [1].

В представляемом случае, как и в большинстве описанных в литературе, в клинической картине превалировало острое почечное повреждение с неспецифическими клиническими симптомами: слабость, субфебрилитет, боли в эпигастрии и поясничной области, рвота. Изменения картины периферической

крови (незначительный лейкоцитоз, преходящая тромбоцитопения, умеренная анемия) и клеточный состав пунктата костного мозга в начале заболевания не позволяли установить диагноз гемобластоза и были расценены как вторичные на фоне ОПП и терапии глюкокортикостероидами.

На первых этапах проводился дифференциальный диагноз между острым гломерулонефритом, в пользу которого говорили протеинурия до 3,4 г/л и эритроцитурия, и геморрагической лихорадкой с почечным синдромом – с учетом быстрого восстановления функции почек, регресса мочевого синдрома и эпиднастороженности в регионе, диагноз ГЛПС был отвергнут после неоднократных серологических исследований. При повторном нарастании азотемии обсуждались другие возможные его причины – сепсис, инфекционный эндокардит (исключены), аутоиммунное системное заболевание с быстро прогрессирующим гломерулонефритом, острый интерстициальный нефрит, гемолитико-уремический синдром. Дифференциальный диагноз не мог быть проведен без выполнения биопсии почки, и до ее осуществления с учетом риска развития необратимого почечного повреждения оправданной представлялась высокодозная иммуносупрессивная терапия и применение плазмафереза, тем более что на фоне этого лечения была отмечена положительная динамика почечной функции. Применение антикоагулянтов основывалось на возможности наличия у больного тромботической микроангиопатии почечных сосудов, в пользу чего говорили анемия, тромбоцитопения, высокий уровень ЛДГ и ОПП при умеренном мочевом синдроме.

Установить диагноз лимфоидной инфильтрации почечной ткани позволила биопсия почки, показанием к которой явилось ОПП неуточненного генеза. В литературе имеются упоминания, что лимфоидную инфильтрацию почек следует включать в круг дифференциальной диагностики во всех случаях, когда у больного с ОПП выявляется увеличение размеров почек при отсутствии признаков обструкции мочевых путей и сколько-нибудь значимого мочевого синдрома. Однако в представленном наблюдении в течение первых месяцев заболевания увеличения размеров почек не отмечалось ни по данным УЗИ, ни по данным КТ, и лишь при четвертой госпитализации зафиксировано значимое увеличение размеров почек.

Выявление при нефробиопсии лимфоидной инфильтрации почечной ткани совпало с развитием значительного лейкоцитоза, дальнейшее детальное гематологическое обследование позволило установить диагноз острого Т-лимфобластного лейкоза/лимфобластной лимфомы. Полихимиотерапия привела к развитию ремиссии заболевания, причем отмечено полное восстановление функции почек и нормализация их размеров, что совпадает с данными литературы [7, 13, 16]. Интересно, что у нашего пациента дважды отмечалось восстановление функции почек еще до начала специфической полихимиотерапии. Этот факт, на наш взгляд, свидетельствует о том, что лимфоидная инфильтрация в данном случае, возможно, не являлась единственной причиной развития ОПП. Определенную роль в развитии ОПП, по-видимому, играла гиповолемия, а также гиперурикемия в рамках синдрома лизиса опухоли (спонтанного или на фоне кортикостероидно-

цитостатической терапии). По данным литературы, некроз большого количества опухолевых клеток с высвобождением нефротоксичных веществ (мочевой кислоты, фосфатов, ксантина) и гиперкалиемией чаще всего связывают с последствиями химиотерапии лимфом (особенно лимфомы Беркитта) и лейкозов со значительным повышением количества лейкоцитов, однако имеются упоминания и о спонтанном синдроме лизиса быстро растущих опухолей. Факторами, predisposing к развитию синдрома лизиса опухоли, являются возраст менее 25 лет, мужской пол, наличие лимфопролиферативного заболевания с большой массой опухоли, высокий уровень ЛДГ, гиповолемия и кислая реакция мочи [6, 8]. У нашего пациента присутствовали почти все указанные факторы, уровень мочевой кислоты был крайне высоким, поэтому, несмотря на отсутствие гиперкалиемии и олигурии, мы полагаем, что этот механизм также имел место.

Представленное наблюдение демонстрирует трудности диагностики редкого варианта поражения почек, и не только дополняет весьма немногочисленные отечественные публикации на эту тему, но и, как мы надеемся, привлечет внимание нефрологов к проблеме морфологической верификации ОПП неуточненного генеза и необходимости включать в круг дифференциальной диагностики поражений почек лимфопролиферативные заболевания.

**Авторы выражают глубокую признательность И.Б. Капланской, В.В. Лунину и С.В. Семочкину за неоценимую помощь в обследовании и лечении пациента.**

### Литература

1. Захарова Е.В., Столяревич Е.С., Виноградова О.В. и др. Поражения почек при лимфоплазмозитарных заболеваниях // Нефрол. диал. 2009. Т 11, № 2. С. 68–93.
2. Иващенко М.А., Ермоленко В.М., Пивник А.В. Поражение почек при лимфосаркомах // Тер. арх. 1995. № 7. С. 80–83.
3. Канин В.С., Молостцова В.З., Езерский Д.В. и др. Случай развития острой почечной недостаточности при лимфобластной лимфосаркоме // Проблемы гематологии и переливания крови. 1997. № 3. С. 39–42.
4. Ткаченко Н.Я., Варясин В.В., Жукова М.Е. и др. Поражение почек при диссеминированной неходжкинской лимфоме (лимфосаркоме) – случай почечной недостаточности вследствие билатеральной лимфоматозной инфильтрации // Нефрол. диал. 2001. Т 3, № 4. С. 457–461.
5. Da'as N., Polliack A., Cohen Y. et al. Kidney involvement and renal manifestations in non-Hodgkin's lymphoma and lymphocytic leukemia: a retrospective study in 700 patients // Eur. J. Haematol. 2001. Vol. 67. P. 158–160.
6. Davidson M., Thakkar S., Hix J. et al. Pathophysiology, clinical consequences and treatment of tumor lysis syndrome // Am. J. Med. 2004. Vol. 116. P. 546–554.
7. Jefferson JA, Turman JM, Scriber RW. Pathophysiology and etiology of acute kidney injury // Comprehensive Clinical Nephrology / J. Floege, R.J. Johnson, J. Feehally eds. Elsevier Saunders. St. Louis. 2010. P. 797–798.
8. Haas M, Obler L, Watzke H. et al. The spectrum of acute renal failure in tumor lysis syndrome: an evidence-based review // NDT. 1999. Vol. 14. P. 776–779.
9. Horii S.C., Bosniak MA, Megibow AJ. et al. Correlation of CT and ultrasound in the evaluation of renal lymphoma // Urol. Radiol. 1983. Vol. 5. P. 69–76.
10. Malbrain ML, Lambrecht GT, Daelemans R. et al. Acute renal failure due to bilateral lymphomatous infiltrates. Primary extranodal non-Hodgkin's lymphoma of the kidney: does it really exist? // Clin. Nephrol. 1994. Vol. 42. P. 163–169.
11. Nasr S.H., Alobeid B., Jacobs J.M. et al. Methotrexat-associated B-cell lymphoma presenting with acute renal failure and bilateral nephromegaly // Kidney Int. 2007. Vol. 71. P. 272–275.
12. Ponticelli C. Oncology and the kidney // Oxford Textbook of Clinical Nephrology. Second edition. 1998. Vol. 3. P. 2776–2779.
13. Obrador G., Price D., O'Meara Y. et al. Acute renal failure due to lymphomatous infiltration of the kidneys // J. Am. Soc. Nephrol. 1997. Vol. 8. P. 1348–1354.
14. O'Riordan E., Reeve R., Houghton J.B. et al. Primary bilateral T-cell renal lymphoma presenting with sudden loss of renal function // Nephrol. Dial. Transplant. 2001. Vol. 16. P. 1487–1489.
15. Richmond J., Sherman R.S., Diamond H.D. et al. Renal lesions associated with malignant lymphomas // Am. J. Med. 1962. Vol. 32. P. 184–207.
16. Tornroth T., Heiro M., Marcussen N. et al. Lymphomas diagnosed by percutaneous kidney biopsy // Am. J. Kidney Dis. 2003. Vol. 42. P. 960–971.
17. Truong L.D., Soroka S., Sheth A.V. et al. Primary renal lymphoma presenting as acute renal failure // Am. J. Kidney Dis. 1987. Vol. 16. P. 502–506.
18. Sellin L., Freidl C., Klein G. et al. Acute renal failure due to malignant lymphoma infiltration uncovered by renal biopsy // Nephrol. Dial. Transplant. 2004. Vol. 19. P. 2657–2660.

Дата получения статьи: 30.07.11  
Дата принятия к печати: 21.12.11