

# Преимущества применения лапароскопического метода имплантации перитонеального катетера

**А.В. Ватазин, А.А. Смоляков, Е.И. Прокопенко, А.Г. Янковой, К.А. Патюков**  
ГУ «Московский областной научно-исследовательский клинический институт им. М.Ф. Владимирского»

## Advantages of laparoscopic implantation of peritoneal catheter

**A.V. Vatazin, A.A. Smolyakov, E.I. Prokopenko, A.G. Yankovoj, K.A. Patyukov**  
**M.F. Vladimirsky Moscow Regional State Institute for Clinical Research**

**Ключевые слова:** лапароскопия, перитонеальный катетер, перитонеальный диализ.

В статье представлены результаты сравнительного анализа применения лапароскопии (128 больных) и мини-лапаротомии (109 больных) при имплантации перитонеального катетера, и проведена оценка частоты развития дислокации и дисфункции катетера, экстраперитонизации диализата, а также инфекционных и хирургических осложнений.

Дано описание нескольких способов лапароскопической имплантации перитонеального катетера для применения в различных клинических ситуациях.

Полученные данные подтверждают преимущество применения лапароскопической методики имплантации перитонеального катетера, которая позволяет уменьшить число случаев дислокации катетера до 2,34% и свести к минимуму частоту инфекционных и хирургических осложнений вмешательства, что в итоге позволяет повысить качество жизни пациентов, получающих лечение перитонеальным диализом и выживаемость этого метода заместительной почечной терапии.

The results of a comparative analysis of laparoscopy (128 patients) and mini-laparotomy (109 patients) in order to implant a peritoneal catheter are presented. The incidence of dislocation and dysfunction of the catheter, dialysate leakage, infectious and surgical complications are assessed.

We describe several methods of laparoscopic implantation of the peritoneal catheter for the use in various clinical situations. The results confirm the advantage of laparoscopic technique of the implantation of peritoneal catheter which allows one to reduce the incidence of catheter dislocation to 2,34% and minimize the incidence of infectious and surgical complications of intervention, which ultimately improves the quality of life of patients treated with peritoneal dialysis and survival of this method of renal replacement therapy.

**Key words:** laparoscopy, peritoneal catheter, peritoneal dialysis.

Известно, что каждый год в мире регистрируется в среднем до 80 новых случаев хронической почечной недостаточности (ХПН) на 1 млн населения [5, 7, 8]. А число больных терминальной стадией ХПН только в нашей стране в 2009 году превысило 24 тысячи [1].

Вместе с тем отмечена сохраняющаяся тенденция к росту потребности в заместительной почечной терапии, в том числе перитонеальном диализе (ПД) [1]. Эффективность этого метода заместительной почечной терапии обусловлена, в первую очередь, функциональным состоянием перитонеального катетера (ПК), зависящим от способа его имплантации [2, 9, 10].

До недавнего времени наиболее распространенным способом имплантации ПК являлся мини-

лапаротомный; причем по настоящее время ряд авторов рекомендуют применять лапароскопическую методику имплантации лишь в исключительных случаях, ввиду необходимости использования дополнительного дорогостоящего оборудования и проведения наркоза [11]. Кроме того, известно, что лапароскопический способ имплантации ПК может сопровождаться специфическими осложнениями, а именно: ранением органов брюшной полости, формированием кишечных свищей и абсцессов, образованием эмфизем подкожной клетчатки и большого сальника, реже – дислокациями ПК, экстраперитонизацией диализата и нагноением мягких тканей в области хирургического вмешательства [2].

Однако в результате применения мини-лапаротомии риск дислокации ПК, приводящей к невозможности проведения ПД, гораздо выше, чем в результате применения лапароскопии [4]. Кроме того, к основным преимуществам лапароскопической методики имплантации ПК относят следующие возможности, способствующие повышению качества лечения и значительному расширению показаний к использованию метода: фиксация ПК в области малого таза, оценка состояния брюшины и при необходимости проведение адгезиолизиса, а также резекция большого сальника у пациентов с избыточным весом [2, 10]. Следует отметить также сравнительно малый риск осложнений видео-ассистированного вмешательства, чему способствуют его небольшие объем и продолжительность [3]. Кроме того, малоинвазивные хирургические вмешательства являются экономически более обоснованными, поскольку уменьшаются время пребывания больного в стационаре и затраты на лекарственную терапию за счет укорочения послеоперационного периода [12].

На основе собственного клинического опыта мы провели сравнительный анализ результатов применения лапароскопической и мини-лапаротомной методик имплантации ПК с целью выбора оптимальной хирургической тактики, направленной на снижение уровня хирургических и инфекционных осложнений вмешательства и позволяющей тем самым достичь повышения качества жизни пациентов, повысить обеспеченность заместительной почечной терапией и пролонгировать программу ПД.

### Материалы и методы

Нами проведен сравнительный анализ результатов лечения 237 пациентов, *de novo* получавших лечение

перитонеальным диализом. Больные были разделены на 2 группы в зависимости от способа имплантации ПК.

Основная группа была сформирована из 128 пациентов, имплантация ПК которым была осуществлена лапароскопическим способом. Мини-лапаротомный способ имплантации ПК был осуществлен 109 пациентам (группа сравнения).

В основной группе (лапароскопическая имплантация ПК) 35,8% составили мужчины, 64,2% – женщины, со средним возрастом  $46 \pm 17,2$  и  $50,9 \pm 15,49$  года соответственно. ПД начинали в течение двух недель после хирургического вмешательства, в среднем на  $8,4 \pm 4,2$  сутки.

Этиологическая структура хронической почечной недостаточности у пациентов основной группы представлена на рис. 1.

В группе сравнения (мини-лапаротомия) 58,7% составили женщины и 41,3% – мужчины, со средним возрастом  $55 \pm 14,2$  и  $48 \pm 16,37$  года соответственно. Лечение ПД начинали в среднем на  $3,9 \pm 1,3$  сутки.

Этиологическая структура хронической почечной недостаточности у больных группы сравнения представлена на рис. 2.

Средний срок наблюдения в группах составил  $32 \pm 2,3$  месяца.

Пациенты обеих групп были сравнимы по тяжести состояния, для оценки которого использовали индекс коморбидности Charlson. Основная и контрольная группа не различались достоверно по данному показателю (табл. 1).

Во всех случаях для лечения ПД применялись диализирующие растворы компании BAXTER (США).

Мини-лапаротомный способ имплантации ПК осуществляли по стандартной методике под местной анестезией.

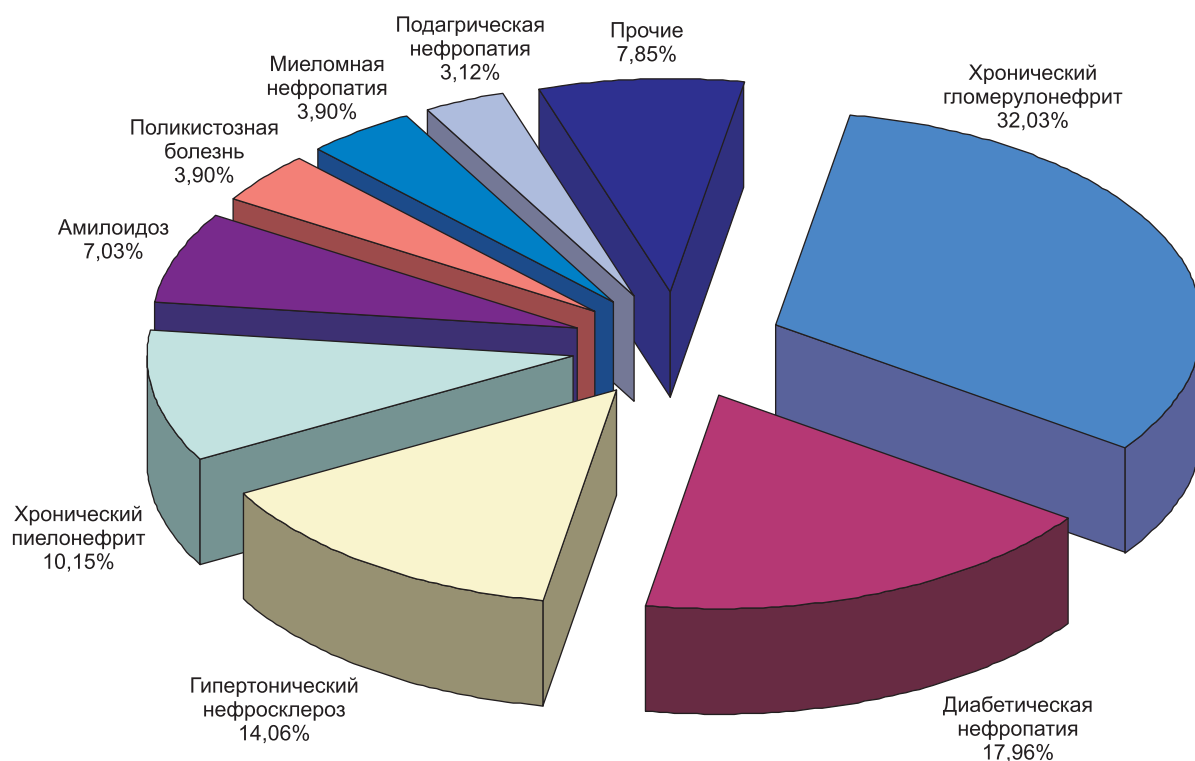


Рис. 1. Этиологическая структура хронической почечной недостаточности у пациентов основной группы

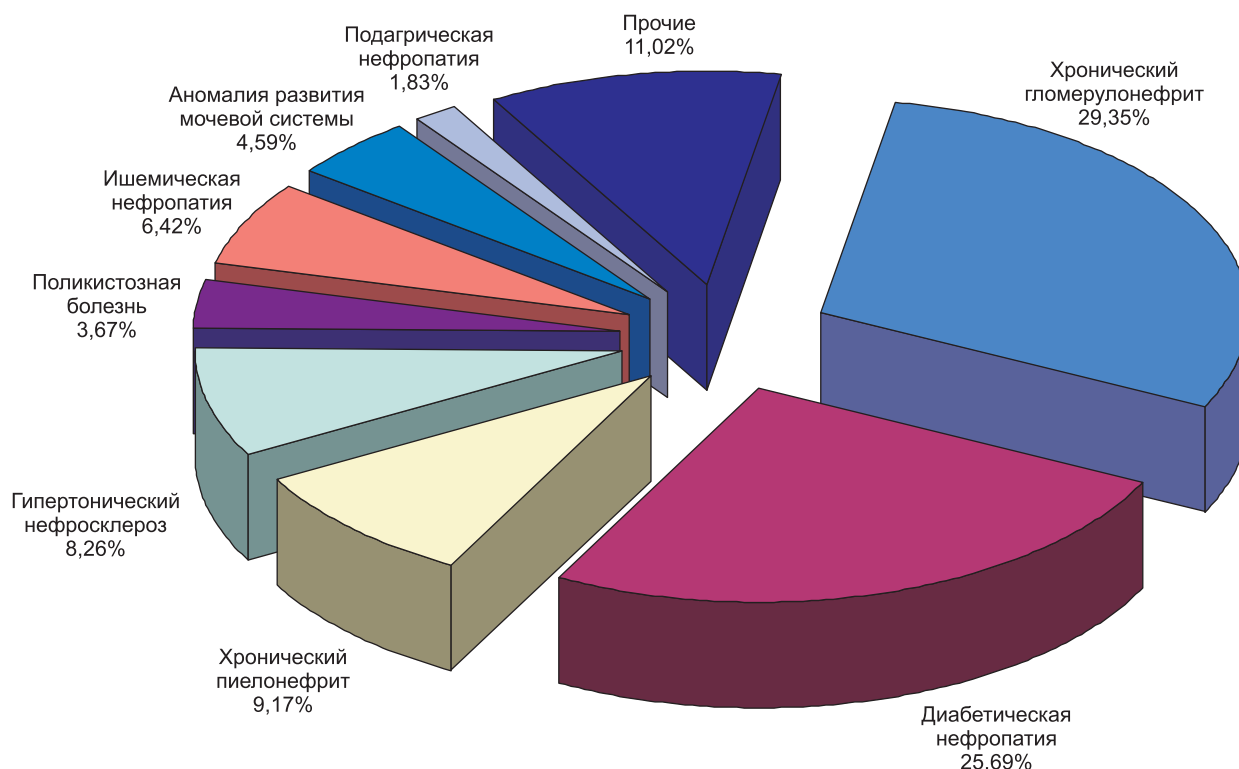


Рис. 2. Этиологическая структура хронической почечной недостаточности у больных группы сравнения

Таблица 1  
Сравнительная оценка тяжести состояния больных в группах

Группа	Индекс коморбидности Чарлсон
Основная	3,85 ± 1,219
Контрольная	4,018 ± 1,193
p	0,287

Видео-ассистированные способы имплантации ПК выполняли с использованием эндоскопической стойки WISAP и набора эндоскопических инструментов фирмы KARL STORZ (Германия). Хирургические вмешательства осуществлялись под эндотрахеальным наркозом; величина карбоксиперитонеума составляла 8–12 мм рт. ст. в зависимости от веса и степени выраженности сопутствующей кардиопульмональной патологии пациентов. Во всех случаях имплантацию ПК осуществляли справа.

#### Варианты лапароскопической имплантации перитонеального катетера

##### Способ 1. Лапароскопическая имплантация ПК с применением двух троакаров

Параумбиликально на стилете вводили троакар для лапароскопа. Такой же троакар (для имплантации ПК и манипулятора) устанавливали в точке Калька справа ниже пупочного кольца; размещали петлю диаметром 1,0–2,0 см из моно- или полифиламентного шовного материала на ПК и погружали его в брюшную полость (рис. 3).

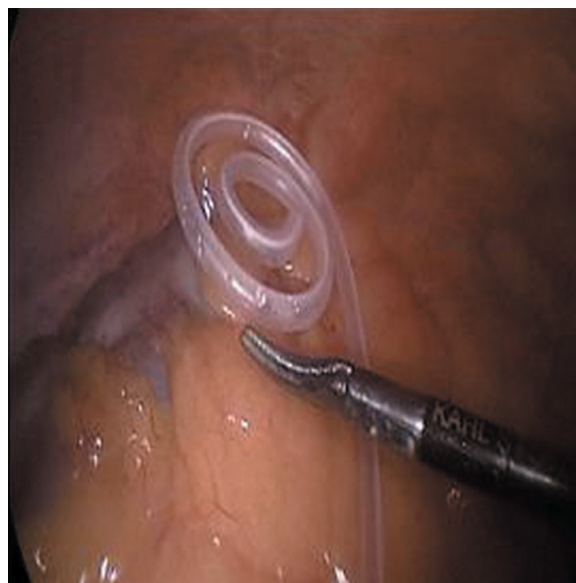

Рис. 3. Размещение катетера в брюшной полости

Далее петлю размещали между дистальной манжетой и извитой частью ПК (рис. 4).

После этого ее фиксировали титановыми клипсами к париетальной брюшине в области какой-либо из анатомических складок (рис. 5).

Затем захватывали проксимальный конец катетера и на зажиме вместе с троакаром выводили наружу, оставляя его дистальную манжету непосредственно над брюшиной (рис. 6, 7, 8).

После этого формировали подкожный канал, в котором размещали ПК. Этот способ был осуществлен в

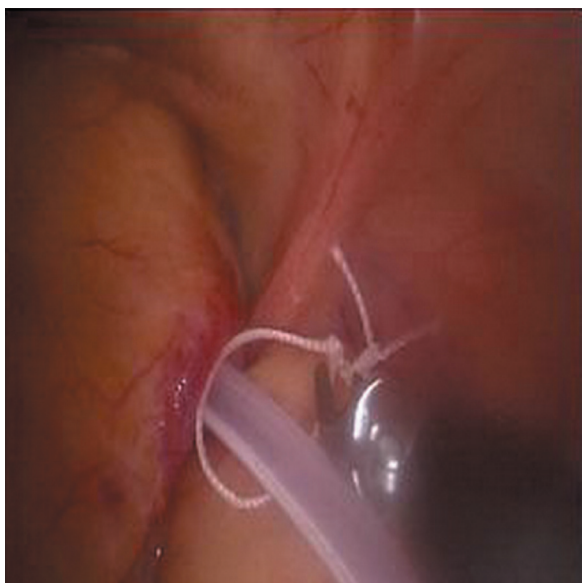


Рис. 4. Расположение петли для фиксации

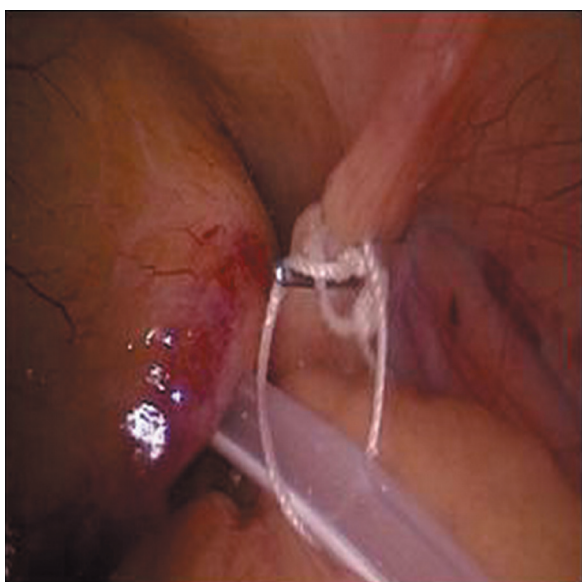
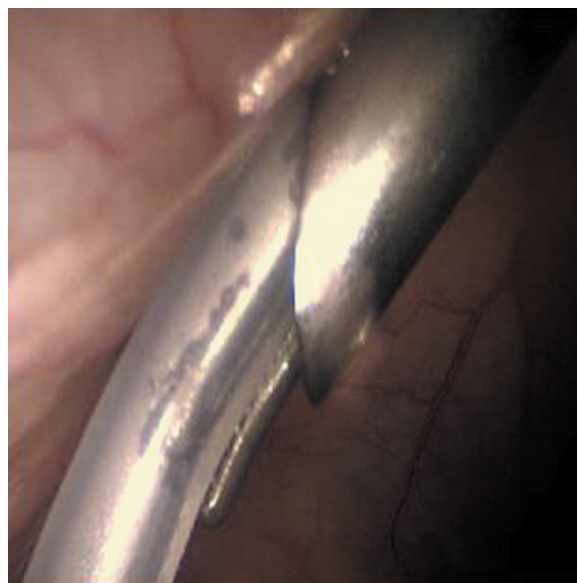


Рис. 5. Положение катетера после клипирования петли

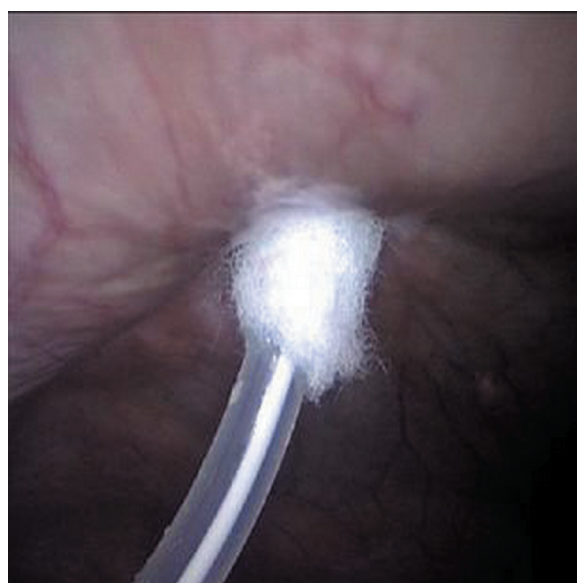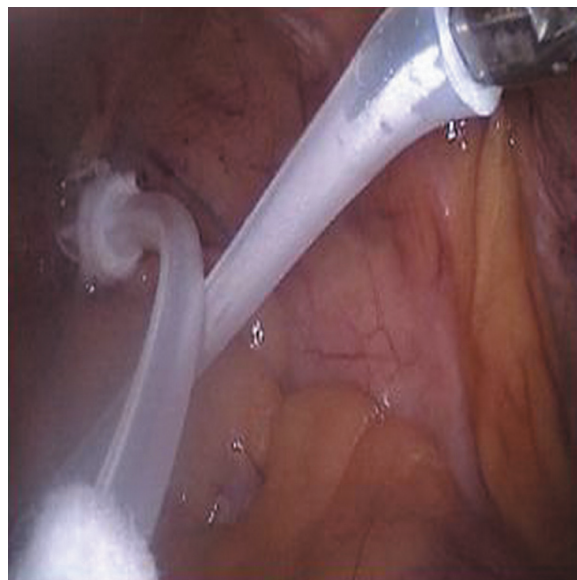


Рис. 6, 7, 8. Этап удаления манжет катетера из брюшной полости

21,9% случаев имплантации ПК. Лечение ПД начинали через 10–12 суток после операции.

**Способ 2. Лапароскопическая имплантация ПК с применением трех троакаров**

Следующим способом, использованным нами в 42,2% случаев для имплантации ПК, была 3-портовая лапароскопия, которая осуществлялась следующим образом.

Порт для лапароскопа вводили так же, как и при 2-портовом способе, затем устанавливали в точке Калька слева ниже пупочного кольца троакар диаметром 10 мм, а справа симметрично – диаметром 5 мм.

При этом способе облегчалась имплантация катетера через 10-миллиметровый порт за счет возможности использования дополнительного инструмента, которым осуществлялась тракция катетера (рис. 10).

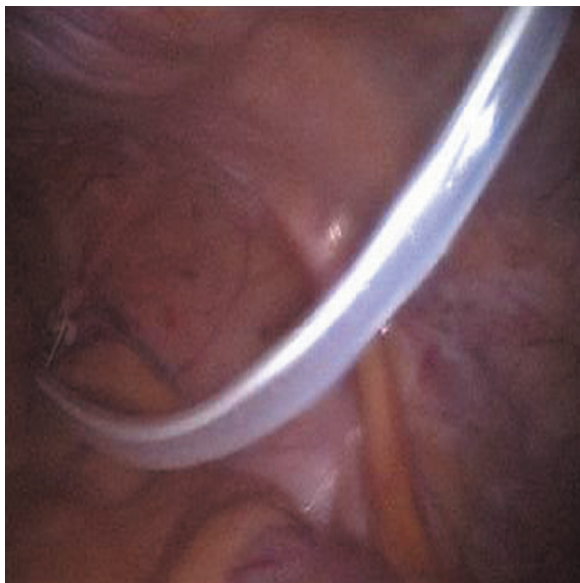

Рис. 9. Вид катетера после завершения манипуляций в брюшной полости

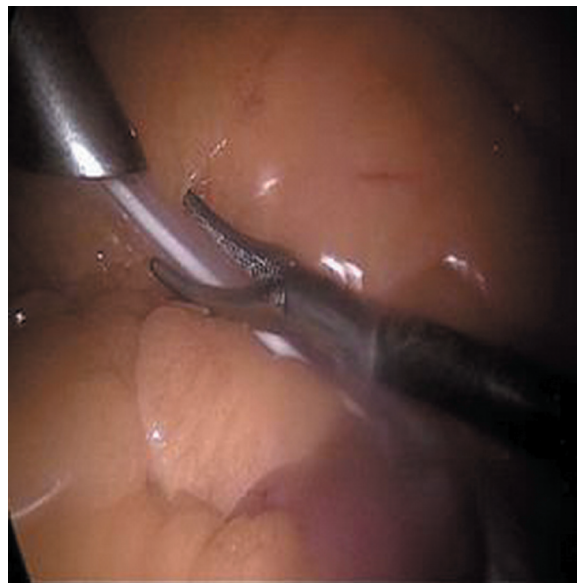

Рис. 10. Имплантация катетера через 10-миллиметровый порт и тракция зажимом

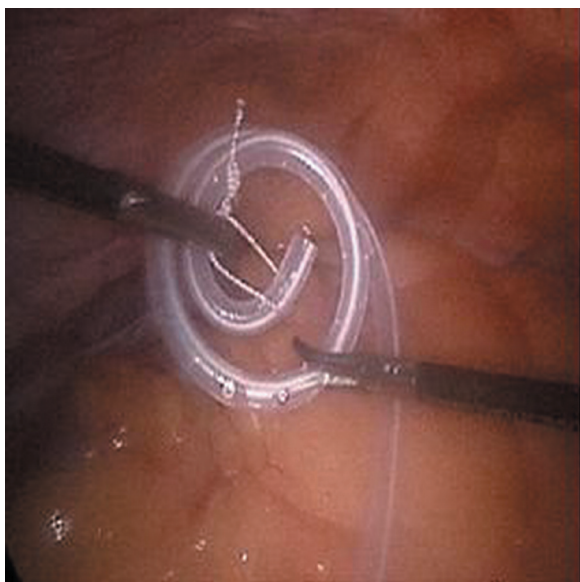


Рис. 11. Интраабдоминальное размещение петли на катетере

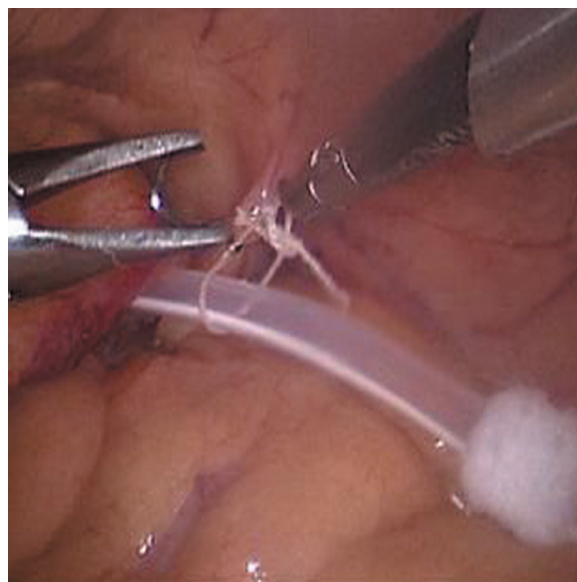


Рис. 12. Фиксация петли к брюшине

Кроме того, мы имели возможность технически простого размещения фиксирующей петли на ПК интраабдоминально, что исключало риск ее соскальзывания во время погружения ПК в брюшную полость через порт (рис. 11).

Возможность применения дополнительного инструмента облегчала формирование складки брюшины и фиксацию в этой области петли (рис. 12).

Проксимальную часть катетера извлекали из брюшной полости одновременно с удалением 5-миллиметрового порта так же, как и при 2-портовой лапароскопии. Применение порта небольшого диаметра позволяло начинать программу ПД на 8–10-е сутки без риска экстраперитонизации диализата и последующего присоединения инфекции.

### **Способ 3. Лапароскопическая имплантация ПК с иммобилизацией дистальной части в области широкой связки матки**

Помимо вышеописанных способов фиксации ПК у женщин мы имели возможность проведения дистальной части катетера через созданный с помощью коагуляционного крючка дефект в бессосудистой зоне широкой связки матки (25%), что обеспечивало его надежное расположение в заднем дугласовом пространстве без применения петли и необходимости клипирования.

#### **Способ 4. Лапароскопическая имплантация ПК с иммобилизацией дистальной части в брюшинном тоннеле**

Кроме того, в 10,9% случаев фиксацию катетера осуществляли в туннеле, созданном из складок брюшины. Для этого формировали две складки париетальной брюшины, края которых сближали и фиксировали клипсами (рис. 13).

В 39,1% случаев мы фиксировали дистальную манжету катетера к брюшине со стороны брюшной полости, а также герметизировали последнюю после удаления всех портов; программу ПД в этих случаях начинали на 4–7-е сутки.

*Статистический анализ.* Показатели, подчиняющиеся нормальному распределению, были представлены в виде  $M \pm SD$  (среднее значение  $\pm$  стандартное отклонение); показатели с распределением, отличающимся от нормального, описывались при помощи медианы и диапазона колебаний; качественные показатели – в долях (процентах) либо в абсолютных значениях. Для оценки достоверности различия качественных признаков (долей в группах) использовался  $\chi^2$ -критерий.

#### **Результаты и их обсуждение**

При мини-лапаротомном способе имплантации были отмечены 33 случая дисфункции ПК, в том числе транзиторного характера. Дислокации, потребовавшие хирургических вмешательств, составили 20,2% против 2,34% дислокаций при использовании лапароскопии.

Так, нами были отмечены три сходных случая дислокации катетера после лапароскопической имплантации ПК в отдаленном послеоперационном периоде; приводим клинический пример.

#### **Клинический пример**

**Пациент К.**, 1981 г. р., поступил в стационар с диагнозом «гипертонический нефросклероз, ХБП 5, анемия».

Для проведения заместительной почечной терапии была проведена лапароскопическая имплантация ПК, больной был введен в программу лечения на 8-е сутки.

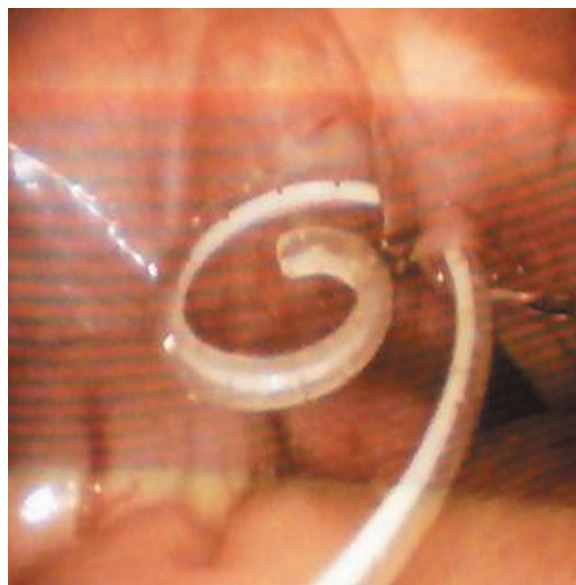В отдаленном послеоперационном периоде была отмечена дисфункция ПК, связанная с его дислокацией, зафиксированной рентгенологически.

При повторной госпитализации было проведено лапароскопическое вмешательство, в ходе которого выявлено нарушение целостности петли (применен Prolene 2,0), фиксировавшей ПК. Катетер был низведен в малый таз, повторно фиксирован к переходной складке брюшины посредством клипирования петли из капроновой нити, размещенной на катетере интраабдоминально (использование 3-портовой лапароскопии).

Лечение ПД возобновлено на 7-е сутки. Осложнений хирургического вмешательства не было. Пациент был выписан на амбулаторное лечение.

Период наблюдения составил 4 месяца, за который повторная дислокация ПК не отмечена.

В остальных случаях применения лапароскопии для имплантации ПК не было отмечено ни одного хирургического или инфекционного осложнения.



**Рис. 13. Фиксация катетера в туннеле, образованном складками брюшины**

Полученные в результате проведенного анализа данные соответствуют результатам исследований, проведенных другими авторами [2, 6].

В целом инфекционные и хирургические осложнения раннего послеоперационного периода при мини-лапаротомном способе имплантации ПК были зафиксированы в 35,77% случаев против 9,4% осложнений, наблюдавшихся после применения лапароскопии (табл. 2).

Из таблицы видно, что лапароскопическая имплантация ПК достоверно сопровождалась почти в 10 раз меньшей частотой его дислокации, а также уменьшением частоты общих осложнений в сравнении с результатами с применением мини-лапаротомии. Кроме того, была отмечена тенденция к уменьшению частоты инфицирования мягких тканей при лапароскопической имплантации ПК.

Выживаемость ПД оценивалась с помощью метода Каплана–Мейера. При этом «выживаемость метода ПД» рассчитывалась от даты начала лечения ПД до момента перевода больного на гемодиализ (ГД) или смерти пациента, т. е. смерть пациента считалась также «смертью метода». Выполнение трансплантации почки расценивалось как уход из-под наблюдения. В качестве критического уровня достоверности различий был принят уровень 0,05 (рис. 14).

Из представленной гистограммы видно, что выживаемость ПД примерно в 2 раза выше при использовании лапароскопии для имплантации ПК по сравнению с мини-лапаротомным способом обеспечения диализного доступа.

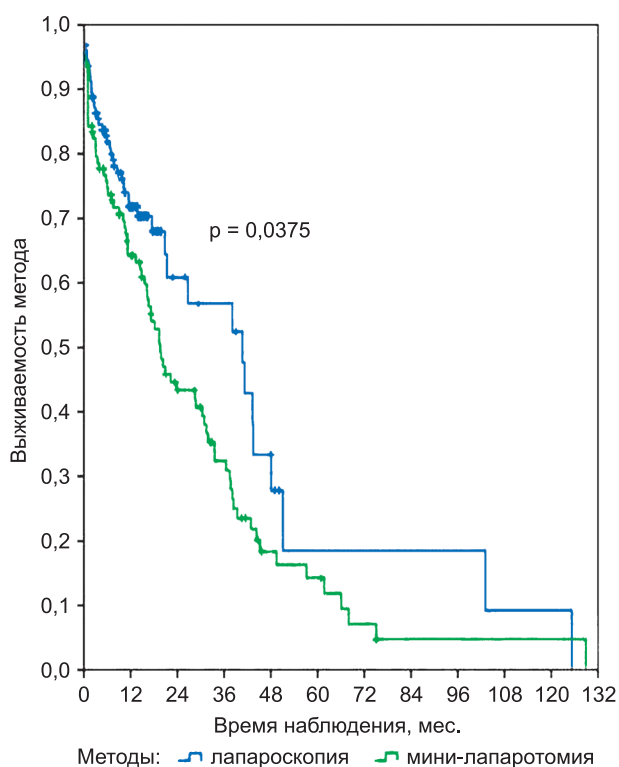
Таким образом, правильный выбор способа имплантации ПК является залогом успешного применения метода [4, 12].

Собственный клинический опыт и анализ результатов исследований, представленных в литературе, позволили сделать заключение о том, что при лапароскопической имплантации ПК, так же как и при мини-лапаротомном способе, необходимо учитывать уровень имплантации катетера в брюшную полость, что является

Таблица 2

**Структура осложнений ближайшего послеоперационного периода после имплантации перитонеального катетера**

Осложнения имплантации ПК	Способы имплантации ПК				p
	Мини-лапаротомный		Лапароскопический		
	Число больных	%	Число больных	%	
Дислокация катетера	22	20,18	3	2,34	p < 0,001
Экстраперитонизация диализата	3	2,75	2	1,56	ns
Кровотечение из мягких тканей брюшной стенки	4	3,67	2	4,68	ns
Кровотечение в брюшную полость	1	0,92	0	0	ns
Повреждение внутренних органов (десерозирование тонкой кишки, верифицированное при лапароскопии)	2	1,83	0	0	ns
Инфицирование мягких тканей	3	2,75	0	0	p = 0,192
Диализный перитонит (ранний период после имплантации)	1	0,92	0	0	ns
Послеоперационные грыжи брюшной стенки	3	2,75	1	0,78	ns
Итого осложнений	39	35,77	12	9,4	p < 0,001



**Рис. 14. Выживаемость перитонеального диализа в зависимости от способа имплантации перитонеального катетера (лапароскопический метод или мини-лапаротомия)**

ся одним из основных факторов, обеспечивающих его полноценную функцию. Мы рекомендуем применять описанные выше 2- и 3-портовые лапароскопические методики имплантации ПК. Использование 3 портов значительно облегчает манипуляцию и сопровождается большими возможностями для обеспечения фиксации ПК. А применение петли в отличие от формирования тоннеля из складок брюшины имеет преимущества

в связи с более надежной фиксацией ПК к париетальной брюшине, отсутствием избыточного натяжения последней, что также способствует уменьшению дискомфорта у пациентов при обмене диализата. Использование лапароскопии позволяет оценить изменения брюшины и оценить возможность имплантации ПК, достичь значимого снижения частоты хирургических и инфекционных осложнений вмешательства, за счет чего добиться повышения качества жизни и выживаемости пациентов, снижения стоимости лечения за счет сокращения койко-дня и повысить выживаемость этого метода заместительной почечной терапии.

### Выводы

В целом полученные результаты исследования позволяют сделать следующие выводы.

1. Лапароскопия является методом выбора при имплантации перитонеального катетера.

2. С целью фиксации ПК в зависимости от конкретной клинической ситуации целесообразно применять предложенные нами способы с использованием петли из шовного материала или возможность создания перитонеального тоннеля.

3. Преимущества эндоскопического способа имплантации ПК заключаются в минимизации объема вмешательства, что обуславливает короткий восстановительный период.

4. Возможность визуализации всех этапов оперативного вмешательства способствует исключению таких грозных осложнений, встречающихся при мини-лапаротомном способе, как повреждение органов брюшной полости, гемоперитонеум.

5. Использование лапароскопической методики имплантации ПК дает возможность оценить состояние брюшины, провести разделение спаек (при необходимости), поместить ПК в оптимальном положении в брюшную полость.

6. Применение лапароскопии для имплантации ПК позволило достоверно снизить послеоперационные осложнения с 35,77% до 9,4%, а также предупредить и уменьшить частоту конверсии на гемодиализ, что подтверждает достоверное увеличение выживаемости метода ПД по сравнению с мини-лапаротомным способом имплантации катетера.

### Литература

1. Бикбов Б.Т., Томили娜 Н.А. Состояние заместительной почечной терапии больных с хронической почечной недостаточностью в Российской Федерации в 1998–2009 гг. // Нефрология и диализ. 2011. Том 13. № 3. С. 152–249.
2. Чернооков А.И., Филиппов П.Я., Антонов А.Н. и др. Роль лапароскопических методов в лечении больных с терминальной стадией ХПН, находящихся на перитонеальном диализе // Эндоскопическая хирургия. 2008. № 6. С. 42–47.
3. Ashbegh H., Rezaii J., Esfandiari K. et al. One-port laparoscopic technique for placement of Tenckhoff peritoneal dialysis catheters: report of seventy-nine procedures // Perit. Dial. Int. 2008. Vol. 28 (6). P. 622–625.
4. Chow K.M., Szeto C.C., Leung C.B. et al. Tenckhoff catheter insertion by nephrologists: open dissection technique // Perit. Dial. Int. 2010. Vol. 30 (5). P. 524–527.

5. Djukanović Lj. Benefits of screening for Chronic Kidney Disease // Prilozi. 2010. Vol. 31 (1). P. 249–259.
6. Elbassan E., McNair B., Quinn M., Teitelbaum I. Prolonged duration of peritoneal dialysis catheter embedment does not lower the catheter success rate // Perit. Dial. Int. 2011. Vol. 31 (5). P. 558–564.
7. Hoefield R.A., Kalra P.A., Baker P. et al. Factors associated with kidney disease progression and mortality in a referred CKD population // Am. J. Kidney Dis. 2010. Vol. 56 (6). P. 1072–1081.
8. Imai E., Matsuo S., Makino H. et al. Chronic Kidney Disease Japan Cohort study: baseline characteristics and factors associated with causative diseases and renal function // Clin. Exp. Nephrol. 2010. Vol. 14 (6). P. 558–570.
9. Kavalakkat J.P., Kumar S., Aswathaman K., Kekre N.S. Continuous ambulatory peritoneal dialysis catheter placement: Is omentectomy necessary? // Urol. Ann. 2010. Vol. 2 (3). P. 107–109.
10. Keshvari A., Fazeli M.S., Meysamie A. et al. The effects of previous abdominal operations and intraperitoneal adhesions on the outcome of peritoneal dialysis catheters // Perit. Dial. Int. 2010. Vol. 30 (1). P. 41–45.
11. Quinn M.P., Cardwell C.R., Rainey A. et al. The impact of admissions for the management of end-stage renal disease on hospital bed occupancy // Nephron. Clin. Pract. 2009. Vol. 113 (4). P. 315–320.
12. Regoczi T., Jósavay J., Bálint A. et al. Experiences with Tenckhoff peritoneal dialysis catheter // Orv. Hetil. 2009. Nov 12. Vol. 150 (46). P. 2110–2114.

Дата получения статьи: 22.09.11

Дата принятия к печати: 4.02.12