

Редкая форма митохондриопатии, обусловленной дефицитом коэнзима Q: стероид-резистентный нефротический синдром вследствие мутации CoQ₆

Т.В. Вашурина¹, О.И. Зробок¹, Т.В. Маргиева¹, М.В. Матвеева¹, Н.В. Андреевко¹, Л.В. Леонова¹, П.Е. Повилайтите², А.Н. Цыгин¹

¹ НИИ педиатрии ФГБУ «НЦЗД» РАМН,

² ГУЗ «Патологоанатомическое бюро Ростовской области»

Rare form of mitochondriopathy with the deficiency of coenzyme Q: Steroid-resistant nephrotic syndrome with CoQ₆ mutation

T.V. Vashurina¹, O.I. Zrobok¹, T.V. Margieva¹, M.V. Matveeva¹, N.V. Andreenko¹, L.V. Leonova¹, P.E. Povilaitite², A.N. Tsygin¹

¹ НИИ педиатрии ФГБУ «НЦЗД» РАМН,

² ГУЗ «Патологоанатомическое бюро Ростовской области»

Ключевые слова: CoQ₂-нефропатия, CoQ₆-нефропатия, стероид-резистентный нефротический синдром, генетика, дети.

Представлено редкое наблюдение стероид-резистентного нефротического синдрома, вторичного по отношению к дефициту коэнзима Q₁₀. Особенностью течения болезни явилось сочетание нефротического синдрома с ранним дебютом нейросенсорной тугоухости, а также его чувствительность к циклоспоринолу А. Распространенная пролиферация дисморфных митохондрий в гломерулярных клетках, выявленная ультраструктурными исследованиями, оказалась решающей находкой для идентификации митохондриальной цитопатии и начала последующего генетического исследования, позволившего установить точный диагноз.

We present an observation of early-onset steroid-resistant nephrotic syndrome with sensorineural deafness as a consequence of CoQ₁₀ deficiency, with ultrastructural renal lesion characterized by widespread proliferation of abnormal mitochondria in glomerular cells.

Key words: CoQ₂-nephropathy, CoQ₆-nephropathy, steroid-resistant nephrotic syndrome, genetics, children.

Стероид-резистентный нефротический синдром (СРНС), обусловленный первичными митохондриальными цитопатиями, является редкой патологией и может быть следствием мутаций как митохондриального, так и ядерного геномов (мДНК, яДНК).

До недавнего времени были доложены случаи гломерулопатий (фокально-сегментарный гломерулосклероз) с развитием СРНС лишь при мутациях митохондриального генома [4, 5, 10, 13].

Первое описание клиники инфантильной мультисистемной коэнзим-Q-дефицитной митохондриальной болезни с неврологической симптоматикой и прогрессирующей нефропатией относится к 2000 году [12]. Однако причинно-следственную связь между заболеванием и мутациями яДНК, наследуемыми аутосомно-рецессивным путем, обнаружили значительно позже.

Коэнзим Q₁₀ (CoQ₁₀) является интегральным переносчиком электронов митохондриальной дыхательной цепи комплексов I (NADH-убихинон-редуктаза) и II (сукцинат-убихинон-редуктаза) к комплексу III (убихинон-цитохром-c-редуктаза) [14].

Клинический фенотип при его недостатке ассоциируется с проявлениями энцефаломиопатии, мозжечковой атаксии, миопатии, нефротического синдрома, с возможным изолированным течением или в составе тяжелой инфантильной мультисистемной болезни.

К настоящему времени идентифицированы мутации генов, ответственных за повреждение ферментов биосинтеза CoQ₁₀. К ним относятся: мутации полипептидфосфат синтазы (ген *PDSS2*/*PDSS1*), пара-гидроксибензоат-полипептид трансферазы (ген *CoQ2*), митохондриальной киназы (ген *ADCK3/CABC1*) и флавоинзависимой

монооксигеназы 6 (ген CoQ_6) [1–3, 7–9, 11].

В 2006 году было приведено первое описание мутации в гене $PDS2$ у младенца с нефротическим синдромом и синдромом Лея [8]. Также доложена комбинация мутаций в генах $PDS1$ и CoQ_2 , приведшая к фатальному исходу, с развитием нефротического синдрома, гепатопатии, панцитопении, диабета, судорог и лактат-ацидоза [9].

В 2007 году Diomedea-Camassei с соавторами впервые ввел термин « CoQ_2 -нефропатия». Основанием для этого послужило наблюдение двух случаев изолированного СРНС с доказанными мутациями в гене CoQ_2 (гомозиготная р.Тур297Cys и комбинированная гетерозиготная – Arg197His, р.Asn228Ser) [1, 11]. Также были выявлены две гомозиготные мутации (р.Тур297Cys и р.Ser146Asn) у двух других пациентов с проявлениями СРНС в составе тяжелой инфантильной мультисистемной формы [1, 11].

В 2011 году Heeringa et al. впервые опубликовали данные, описывающие мутации в гене монооксигеназы 6 (CoQ_6), которые идентифицировались у 13 детей с ранним дебютом СРНС в сочетании с нейросенсорной тугоухостью [3]. Молекулярно-генетический анализ 32 генов локуса SRNS2 обнаружил 4 миссенс- и 2 нонсенс-мутации в гене CoQ_6 (12 экзона, 14q24.3), ответственного за синтез белка, с преимущественной экспрессией в подоцитах.

Гомозиготные мутации 763G->A, G255R (7 экзон) определялись в 6 случаях, 1058C->A, A353D (9 экзон) – в трех. Гетерозиготные компаундные мутации выявлены у 2 пациентов – 1341G->A, W447X (11 экзон), 1383delG, Q4611sX478 (12 экзон); гетерозиготные одиночные – также у двух (484C->T, R162X (5 экзон); 564G->A, W188X (5 экзон)).

При морфологическом исследовании, по данным световой микроскопии, в подавляющем большинстве случаев выявлялся фокально-сегментарный гломерулосклероз (ФСГС).

Объединяющим ультраструктурным признаком гломерулярного повреждения, вторичного к наследственной митохондриопатии, у пациентов с CoQ_2 -нефропатией и CoQ_6 -нефропатией явилось обнаружение большого количества дисморфных митохондрий в подоцитах и других гломерулярных клетках.

Ранняя постановка диагноза имеет решающее значение, вследствие возможной чувствительности CoQ -дефицитных форм СРНС к введению высоких доз CoQ_{10} . Опубликованы данные, которые свидетельствуют об эффективности лечения СРНС коэнзимом Q_{10} у двух детей с CoQ_6 -нефропатией и одного ребенка с CoQ_2 -нефропатией [1, 3]. В обоих случаях назначение препарата в дозе 30 мг/кг/сут способствовало достижению и продлению частичной ремиссии НС. Необходимо отметить, что у одного из пациентов терапия CoQ_{10} была предпринята на фоне ремиссии НС (протеинурия 7 мг/м²/ч, 117 мг/сут), в условиях лечения циклоспорином (ЦСА), длительность которого составила 3 года (был отменен через несколько месяцев после введения CoQ_{10}). Эффективность терапии ЦСА при CoQ_6 -нефропатии, объяснима с позиций патогенеза CoQ -дефицитных митохондриальных цитопатий. Непосредственный дефицит CoQ_{10} , а также большие количества активных радикалов кислорода, образующиеся при его недостат-

ке, приводят к активации митохондриальных пор повышенной проницаемости (mitochondrial permeability transition pore, mtPTP) [6]. ЦСА блокирует активированные mtPTP через взаимодействие с их неотъемлемым компонентом, циклофилином D [15].

Таким образом, к настоящему времени описано 19 пациентов с CoQ -дефицитными формами стероид-резистентного нефротического синдрома: 1 пациент – с мутацией $PDS2$ (СРНС в сочетании с синдромом Лея), 5 пациентов – с мутацией CoQ_2 (в 2 случаях – изолированный СРНС, в 3 – инфантильные мультисистемные формы) и 13 пациентов – с мутацией CoQ_6 (СРНС в сочетании с нейросенсорной тугоухостью).

Мы приводим наблюдение крайне редкого случая стероидрезистентного нефротического синдрома, обусловленного первичным дефицитом коэнзима Q_{10} , с подтвержденной мутацией в гене CoQ_6 .

Девочка С.Ш., 6 лет. Наследственность не отягощена (родители, старшая сестра здоровы).

Дебют болезни в возрасте 8 месяцев, с протеинурии (0,86 г/л) в сочетании с гематурией; лечение не проводилось. В возрасте 10 месяцев в связи с появлением периорбитальных отеков и нарастанием протеинурии до 1,7 г/л девочка была госпитализирована в стационар по месту жительства. При обследовании выявлена протеинурия до 3 г/л, артериальной гипертензии не отмечалось (АД 85–90/40–50 мм рт. ст.). Терапия преднизолоном (2 мг/кг/сут) в течение 4 недель привела к снижению протеинурии до 0,7 г/л, с последующим нарастанием до 1,8 г/л при снижении преднизолона до 2,5 мг/сут (в возрасте 1 года). Также проводилась ренопротективная терапия (капотен 12,5 мг/сут).

С годовалого возраста девочка наблюдается в нефрологическом отделении НИИ педиатрии НЦЗД РАМН. При первом поступлении была подтверждена активность нефротического синдрома (периорбитальные отеки, протеинурия 1,0–2,0 г/л, белок/креатинин 420–400 мг/моль, гипопропротеинемия 53 г/л, гипоальбуминемия 25 г/л, гиперхолестеринемия 5,8 ммоль/л) при сохранной функции почек по клубочковой фильтрации (креатинин сыв. 35 мкм/л). Установлен морфологический диагноз – ФСГС. Артериальной гипертензии не выявлялось (АД 85–90/50 мм рт. ст.). Серологическое исследование на HBsAg, анти-HCV, ВИЧ, RW, IgM, IgG к токсоплазме, а также исследование ДНК на наличие мутаций NPHS₂ показало отрицательные результаты.

Учитывая резистентность к стероидам, с этого же возраста была начата иммуносупрессивная терапия циклоспорином А в дозе 5,0 мг/кг/сут. Спустя 7 месяцев от начала лечения удалось достичь ремиссии нефротического синдрома; через 1 г. 10 мес. – отмены преднизолона.

Через 3,5 года после назначения ЦСА, на фоне снижения дозы до 4,0 мг/кг/сут, а затем 3,0 мг/кг/сут, было отмечено появление и постепенное нарастание протеинурии до 0,6–0,8 г/л. Нефропротективная терапия (эналаприл – 2,5–5,0–7,5 мг/сут, лацидипин 0,5–1,0 мг/сут) проводилась на протяжении всего периода наблюдения.

Необходимо отметить характерные особенности течения болезни, которые проявлялись сочетанием инфантильного нефротического синдрома с выявлением нейросенсорной тугоухости II–III степени (с 2,5 года), задержкой речевого и моторного развития (вследствие мышечной гипотонии начало самостоятельной ходьбы зафиксировано ближе к 2 годам), дефектами зрения (двусторонний дальнозоркий астигматизм, амблиопия – с 3,5 года). При исследовании крови, в ноябре 2009 года, однократно

фиксировалось незначительное повышение уровня лактата до 3,5 ммоль/л после нагрузки (N до 2,4 ммоль/л). По поводу сопутствующей патологии наблюдались соответствующими специалистами, выполнено слухопротезирование, неоднократно получала курсы ноотропной и метаболической терапии.

В мае 2010 года была выполнена повторная нефробиопсия. Электронно-микроскопическое исследование обнаружило изменения, характерные для митохондриальной цитопатии неясного генеза – в подоцитах, гладкомышечных стенках артериол, эпителии канальцев визуализировалось большое количество крупных дисморфных митохондрий (рис. 1), без признаков фокально-сегментарного гломерулосклероза (рис. 2). Свечение IgG, IgM, IgA,

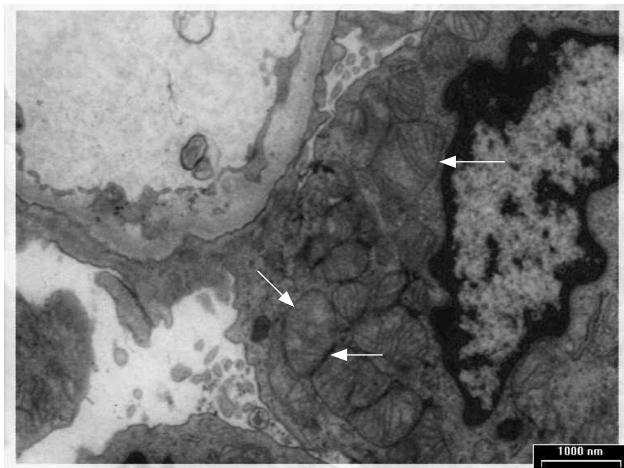


Рис. 1. Электронная микроскопия (май 2010 г., 5 лет 3 мес.). В подоцитах резко увеличено количество митохондрий, которые образуют крупные агрегаты, заполняющие большую часть цитоплазмы клеток (по типу онкоцитарной трансформации клеток). Часть митохондрий крупные, встречаются гантелевидные и разветвленные формы органелл. Матрикс с очагами просветления, кристы многочисленные, обычной ультраструктуры (ламеллярные), в части органелл кристы расположены нерегулярно

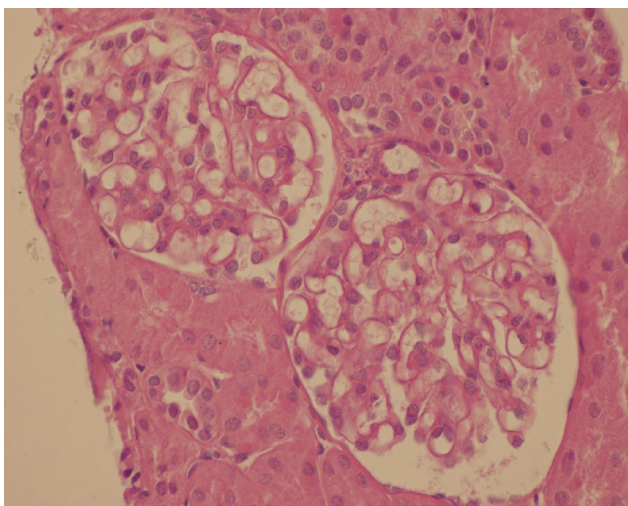


Рис. 2. Световая микроскопия (май 2010 г., 5 лет 3 мес.). Метод окраски препарата – гематоксилин-эозин. Клубочки нормального размера с минимальными изменениями в виде минимальной мелкоочаговой мезангиальной пролиферации. Фокального сегментарного гломерулярного склероза/гиалиноза в материале нет

по данным иммуногистохимии, отсутствовало.

Таким образом, сочетание инфантильного стероид-резистентного нефротического синдрома с экстраренальными симптомами (нейросенсорная тугоухость, задержка речевого развития, дефекты зрения), оказалось вторичным по отношению к митохондриальной цитопатии, что требовало проведения дальнейших молекулярно-генетических исследований.

Основываясь на данных Heeringa et al. (опубликованных в мае 2011 года), впервые описавших мутации в гене монооксигеназы 6 (CoQ_6) с ранним дебютом СРНС в сочетании с нейросенсорной тугоухостью [3], была заподозрена митохондриопатия с первичным дефектом биосинтеза CoQ_{10} вследствие мутации CoQ_6 . В июне 2011 года ребенок был консультирован профессором Маркусом Бенцем (университетская детская клиника г. Мюнхена). Последующее молекулярно-генетическое исследование подтвердило наличие гомозиготной мутации в CoQ_6 (с.1235A->G, р.Y412C). Родители и старшая сестра оказались гетерозиготными носителями.

Полученные результаты ультраструктурного и молекулярно-генетического исследования явились обоснованием следующего диагноза: «митохондриальная цитопатия (мутация CoQ_6): инфантильный нефротический синдром, стероид-резистентный вариант; двусторонняя нейросенсорная тугоухость II–III степени в сочетании с задержкой речевого развития, двусторонним дальновзорким астигматизмом».

Был назначен CoQ_{10} в начальной дозе 15 мг/кг/сут (в три приема) с последующим повышением до 30 мг/кг/сут (180 мг × 3 раза/сут с сентября 2011 года). Учитывая эффективность ЦсА у больного с мутацией CoQ_6 , описанного Heeringa et al. [3], доза препарата была повышена до 6 мг/кг/сут. Нефропротективная терапия оставлена без изменений. К настоящему времени достигнута ремиссия НС, доза ЦсА снижена до 5 мг/кг/сут.

Таким образом, выявление митохондриальной цитопатии как первопричины стероид-резистентного нефротического синдрома представляет большие трудности. Установление вторичности СРНС по отношению к дефициту коэнзима Q не представляется возможным без установления генетических дефектов его биосинтеза. Тем не менее большой помощью в диагностике являются данные ультраструктурного морфологического исследования, показывающие распространенную пролиферацию дисморфных митохондрий в гломерулярных клетках. Постановка диагноза имеет решающее значение вследствие возможной чувствительности CoQ -дефицитных форм стероид-резистентного нефротического синдрома к введению коэнзима Q_{10} .

Эффективность терапии ЦсА при CoQ_6 нефропатии объяснима с позиций патогенеза CoQ -дефицитных митохондриальных цитопатий.

Непосредственный дефицит CoQ_{10} , а также большие количества активных радикалов кислорода, образующиеся при его недостатке, приводят к активации митохондриальных пор повышенной проницаемости (mitochondrial permeability transition pore, mtPTP) [6]. ЦсА блокирует активированные mtPTP через взаимодействие с их неотъемлемым компонентом, циклофилином D [15].

Авторы заявляют об отсутствии конфликта интересов.

Литература

1. *Diomedes-Camassei F., Di Giandomenico S., Santorelli F.M. et al.* CoQ₂ nephropathy: a newly described inherited mitochondriopathy with primary renal involvement // *J. Am. Soc. Nephrol.* 2007. Vol. 18. P. 2773–2780.
2. *Duncan A.J., Bitner-Glindzicz M., Meunier B. et al.* A nonsense mutation in CoQ₉ causes autosomal-recessive neonatal-onset primary coenzyme Q10 deficiency: a potentially treatable form of mitochondrial disease // *Am. J. Hum. Genet.* 2009. Vol. 84. P. 558–566.
3. *Heeringa S.F., Chermir G., Chaki M. et al.* COQ6 mutations in human patients produce nephritic syndrome with sensorineural deafness // *J. Clin. Invest.* 2011. Vol. 121. № 5. P. 2013–2024.
4. *Hirano M., Konishi K., Arata N. et al.* Renal complication in a patient with A-to-G mutation of mitochondrial DNA at the 3243 position of leucine tRNA // *Intern. Med.* 2002. Vol. 41. P. 113–118.
5. *Hott O., Inoue C.N., Miyabayashi S. et al.* Clinical and pathologic features of focal segmental glomerulosclerosis with mitochondrial tRNALeu (UUR) gene mutation // *Kidney Int.* 2001. Vol. 59. P. 1236–1243.
6. *Kim I., Rodriguez-Enriquez S., Lemasters J.J.* Selective degradation of mitochondria by mitophagy // *Arch. Biochem. Biophys.* 2007. Vol. 462. № 2. P. 245–253.
7. *Lagier-Tourenne C., Tazir M., Lopez L.C. et al.* ADCK3, an ancestral kinase, is mutated in a form of recessive ataxia associated with coenzyme Q₁₀ deficiency // *Am. J. Hum. Genet.* 2008. Vol. 82. P. 661–672.
8. *Lopez L.C., Schuelke M., Quinzii C.M. et al.* Leigh syndrome with nephropathy and CoQ₁₀ deficiency due to decaprenyl diphosphate synthase subunit 2 (PDSS2) mutations // *Am. J. Hum. Genet.* 2006. Vol. 79. P. 1125–1129.
9. *Mollet J., Giurgea I., Schlemmer D. et al.* Pre-nyldiphosphate synthase, subunit 1 (PDSS1) and OH-benzoate polyprenyltransferase (CoQ₂) mutations in ubiquinone deficiency and oxidative phosphorylation disorders // *J. Clin. Invest.* 2007. Vol. 117. P. 765–772.
10. *Niaudet P.* Mitochondrial disorders and the kidney // *Arch. Intern. Med.* 1998. Vol. 78. P. 387–390.
11. *Quinzii C., Naini A., Salviati L. et al.* A Mutation in *para*-hydroxybenzoate-polyprenyl transferase (CoQ₂) causes primary coenzyme Q₁₀ deficiency // *Am. J. Hum. Genet.* 2006. Vol. 78. P. 345–349.
12. *Rotig A., Appelkvist E.L., Geromel V. et al.* Quinone-responsive multiple respiratory-chain dysfunction due to widespread coenzyme Q₁₀ deficiency // *Lancet.* 2000. Vol. 356. P. 391–395.
13. *Rotig A.* Renal disease and mitochondrial genetics // *J. Nephrol.* 2003. Vol. 16. P. 286–292.
14. *Tran U.C., Clarke C.F.* Endogenous synthesis of coenzyme Q in eukaryotes // *Mitochondrion.* 2007. Vol. 7. S. 62–71.
15. *Waldmeier P.C., Zimmermann K., Qian T. et al.* Cyclophilin D as a drug target // *Curr. Med. Chem.* 2003. Vol. 10. № 16. P. 1485–1506.

Дата получения статьи: 5.02.12
Дата принятия к печати: 26.04.12