

Артериальная гипертензия у подростка: трудности дифференциальной диагностики

М.Е. Аксенова, С.Л. Морозов, Е.Г. Агапов, В.В. Длин
Московский НИИ педиатрии и детской хирургии

Arterial hypertension in adolescent: the difficulties of differential diagnosis

M.E. Aksenova, S.L. Morozov, E.G. Agapov, V.V. Dlin
Moscow Research Institute of Pediatrics and Children Surgery

Ключевые слова: дети, артериальная гипертензия, сегментарная гипоплазия почек, сегментарный склероз паренхимы почек, наследственные формы артериальной гипертензии.

В статье представлено клиническое наблюдение за больным с артериальной гипертензией, развившейся на фоне сегментарного склероза/гипоплазии почек. На приведенном клиническом примере представлена дифференциальная диагностика заболеваний, протекающих с синдромом артериальной гипертензии, продемонстрированы современные методы обследования больных с подозрением на почечную патологию.

A case of patients with hypertension developed on the basis of segmental kidneys sclerosis/hypoplasia is described. The application of some modern methods for differential diagnosis of the disease associated with the hypertension syndrome in a patient with suspected renal pathology is demonstrated is illustrated.

Key words: children, hypertension, renal segmental hypoplasia, segmental sclerosis of the renal parenchyma, hereditary forms of hypertension.

Артериальная гипертензия выявляется приблизительно у 1–4% детей и бывает, как правило, симптоматической [1]. Основными причинами развития артериальной гипертензии, варьирующими по своей значимости в разные периоды детства, являются: врожденные пороки сердца и сосудов, паренхиматозные болезни почек, эндокринопатии, наследственные синдромы и моногенные формы гипертензии. Считается, что в подростковом возрасте нередко дебютирует эссенциальная гипертензивная болезнь, которая занимает 2-е место в этиологии артериальной гипертензии (после паренхиматозных болезней почек) [1, 4]. В данной статье мы хотели еще раз вернуться к проблемам дифференциальной диагностики артериальной гипертензии, поскольку уточнение генеза болезни определяет тактику ведения пациентов и их прогноз.

Андрей К., 16 лет, из семьи с отягощенной по артериальной гипертензии наследственностью в сочетании с ожирением и случаем ранней смерти от сердечно-сосудистой патологии по линии отца, у матери – гипертиреоз. Перинатальный анамнез и раннее физическое развитие ребенка были без особенностей, нефроурологический анамнез больного не отягощен.

В 10 лет мальчик перенес тупую закрытую травму живота, анализы мочи и УЗИ органов брюшной полости на первые сутки после травмы были без патологии. С 12 лет ребенок стал

жаловаться на кратковременные приступы головокружения, слабости; в 12 лет у больного (на фоне медицинской манипуляции) отмечалось синкопэ без судорог и непроизвольного мочеиспускания. Мальчик наблюдался по месту жительства с диагнозом «вегето-сосудистая дистония»; уровень артериального давления, креатинин и калий сыворотки крови, анализы мочи при амбулаторном обследовании были в норме. В 14 лет на основе холтеровского мониторирования у больного был выявлен «синдром слабости синусового узла». В феврале 2010 года мальчик был госпитализирован в отделение клинической и интервенционной аритмологии МНИИ педиатрии и детской хирургии Минздрава РФ. По результатам обследования был поставлен диагноз: «синдром слабости синусового узла, 1-й вариант (брадикардия, миграция водителя ритма, транзиторная атрио-вентрикулярная блокада I ст., паузы ритма до 1914 мс); пролапс митрального клапана, без нарушения гемодинамики». В ходе обследования впервые были выявлены: повышение артериального давления до 160/100 мм рт. ст. (>99% по полу, возрасту и росту), креатинин сыворотки крови 124 мкмоль/л, калий – 5,6 мкмоль/л, в связи с чем мальчик был переведен в отделение наследственных и приобретенных болезней почек.

При поступлении больной предъявлял жалобы на периодические головные боли. При осмотре: состояние близко к удовлетворительному, телосложение правильное, физическое развитие среднее, гармоничное (рост – 175 см, масса – 65 кг, ИМТ – 21,56), половое развитие по возрасту. Артериальное давление

Адрес для переписки: 125412, Москва, ул. Талдомская, д. 2. Московский НИИ педиатрии и детской хирургии. Аксенова Марина Евгеньевна

E-mail: aksenbass@mtu-net.ru

при разовых измерениях до 150/100 мм рт. ст. на обеих верхних конечностях (>99% по полу, возрасту и росту), ЧСС – 59–72/мин. В крови: лейкоциты – 7,2 млн/мл, эритроциты – 5,7 млрд/мл, гемоглобин – 153 г/л, СОЭ – 5 мм/ч, лейкоцитарная формула не изменена; рН – 7,37–7,4, общий белок – 84 г/л, креатинин – 108 мкмоль/л, мочевины – 7,5 ммоль/л, глюкоза – 5,7 ммоль/л, холестерин – 9,8 ммоль/л, триглицериды – 0,6 ммоль/л, холестерин ЛПВП – 0,84 ммоль/л, холестерин ЛПНП – 2,09 ммоль/л, натрий – 141 ммоль/л, калий – 5,2 ммоль/л, кальций – 2,1 ммоль/л, фосфор – 1,77 ммоль/л. Осадок мочи – норма, протеинурия до 30 мг/24 ч, посевы мочи стерильные. Функциональное обследование: рН мочи – 5,5–6,2, осмолярность мочи – 770 мосм/л, скорость клубочковой фильтрации по Кокрофту – 79 мл/мин. Уровень иммуноглобулинов крови в норме. УЗИ: почки типично расположены, контуры ровные, собирательная система не расширена, правая почка – 11,8 × 6,0 × 4,5 см, левая – 11,5 × 5,4 × 4,2 см, паренхима не изменена, дифференцирована, подвижность правой почки 3,1% от роста (норма до 1,8%); при центральном доплерокартировании сосудов почек кровотоков не нарушен. При суточном мониторингировании артериального давления отмечалась стабильная систолическая артериальная гипертензия днем, систоло-диастолическая ночью: АД среднее днем 140/85 мм рт. ст., индекс времени АДс – 78% днем и 80% ночью, АД среднее ночью 130/75, индекс времени АДд – 20% днем, 30% ночью. При эхо-кардиографии данных за ремоделирование миокарда не выявлено: Тмжп – 8,7 (норма до 10 мм), Тзслж – 8,2 мм (норма до 10 мм), масса миокарда левого желудочка – 158,0 г (<97 перц по росту), индекс массы миокарда левого желудочка – 34,8 г/м^{2,7},

относительная толщина стенок миокарда левого желудочка – 0,32. При офтальмоскопии была выявлена ангиопатия сетчатки 2-й степени.

Таким образом, при первичном нефрологическом обследовании больного были исключены нефриты (гломерулонефрит, интерстициальный нефрит), гипоплазия и кистозные/бескистозные дисплазии почек, обструктивные уропатии как причины артериальной гипертензии.

В дальнейшем дифференциально-диагностический поиск проводился по нескольким направлениям: неманифестные болезни почек с сегментарным повреждением паренхимы (прежде всего рефлюкс-нефропатия), эндокринопатии, реноваскулярная патология, наследственные формы артериальной гипертензии (учитывая неблагоприятный семейный анамнез).

В результате эндокринологического обследования были исключены гипертиреоз, феохромоцитомы и паранганглиомы как причины артериальной гипертензии: УЗИ щитовидной железы и надпочечников, уровень гормонов щитовидной железы в крови, суточная экскреция катехоламинов и их метаболитов с мочой были в норме (табл. 1, 2). Определались незначительная активация ренин-альдостероновой системы и снижение уровня 11-дезоксикортизола крови (табл. 2).

Параллельное повышение альдостерона и ренина сыворотки крови противоречили первичному гиперальдостеронизму, минералокортикоид-опосредованному гиперальдостеронизму (который является одной из форм моногенной артериальной гипертензии), так как эти заболевания характеризуются низким (редко нормальным) уровнем ренина крови в сочетании с гипокалиемическим метаболическим алкалозом (табл. 3). Низкая активность ренина и альдостерона крови характерна и для других известных на настоящий момент моногенных вариантов артериальной гипертензии, за исключением семейной артериальной гипертензии в сочетании с брахидактилией. Эта моногенная форма артериальной гипертензии по клинико-лабораторным проявлениям напоминает эссенциальную гипертоническую болезнь с умеренным повышением активности ренина/альдостерона крови, но характеризуется семейной низкорослостью, брахидактилией типа E, которых не было у нашего пациента [6–9].

Сочетание артериальной гипертензии с низким уровнем 11-дезоксикортизола крови наблюдается при врожденной гиперплазии надпочечников, связанной с дефицитом 21-гидроксилазы или 17-α-гидроксилазы, последний вариант может иметь аутосомно-рецессивное наследование. Однако у нашего больного не отмечалось снижения синтеза других метаболитов, обладающих минералокортикоидной активностью, и нарушения полового развития (вирилизация, гипогонадизм), характерных для данной патологии. Поэтому выявленное снижение 11-дезоксикортизола крови у мальчика было расценено как артефакт.

Таким образом, у пациента были исключены гипертонические эндокринопатии и известные на настоящий момент моногенные формы артериальной гипертензии.

Активация ренин-альдостероновой системы характерна для паренхиматозных болезней почек, эссенциальной гипертензии и реноваскулярной патологии, при последней главным образом отмечается повышение активности ренина.

С целью диагностики повреждения паренхимы почек мальчику проводилась статическая нефросцинтиграфия с DMSA, выявившая очаг снижения накопления радиофармпрепарата 10×17 мм по латеральному краю левой почки на границе верхнего и среднего сегментов (рефлюкс-нефропатия, сегментарная гипоплазия?) при сохранном общем объеме функционирующей паренхимы (рис. 1). По данным динамической нефросцинтиграфии с «Технемаг» секреторная функция обеих почек была сохранной, отмечалась

Таблица 1
Суточная экскреция катехоламинов
и их метаболитов с мочой Андрея К.

Показатели	Результат	Норма
Адреналин, пг/мл	101	10–110
Норадреналин, пг/мл	512	95–750
Дофамин, пг/мл	45	<80
Серотонин, нг/мл	0,66	0,49–0,71
Гомованилиловая кислота, мг/сут	2,4	1,4–8,8
Ванилил-миндальная кислота, мг/сут	2,3	1,4–6,5
5-окси-индолилуксусная кислота, мг/сут	2,2	2,0–7,0

Таблица 2
Уровень гормонов крови Андрея К.

Гормоны	Результат	Норма
ТТГ, мкМе/мл	3,3	0,23–3,4
Т4, пмоль/л	12,1	10–23,3
Кортикостерон, нмоль/л	9,08	3,8–66,5
11-Дезоксикортизол, нмоль/л	0,95	3,5–16
21-Дезоксикортизол, нмоль/л	0,2	0,1–15
Кортизол, нмоль/л	265,78	138–690
Ренин, нг/мл	1,92	0,2–1,90
Альдостерон, пг/мл	391	12–340

задержка эвакуации радиофармпрепарата из собирательной системы правой почки, данных за пузырно-мочеточниковый рефлюкс при мочеиспускании выявлено не было.

При доплерографическом исследовании сосудов почек было отмечено повышение сосудистого сопротивления на уровне почечной артерии слева.

Таблица 3

Характеристика моногенных форм артериальной гипертензии

Болезни	Дебют АГ	Наследование/ген	K+ крови	Альдостерон крови	Ренин крови
Семейный гиперальдостеронизм 1-го типа	20–30 л	АД 8q	низкий	повышен	низкий
Семейный гиперальдостеронизм 2-го типа	20–40 л	АД 7p22	N, низкий	повышен	низкий
Врожденная гиперплазия надпочечников	детство	АР ?	N, низкий	низкий	низкий
Мутация рецепторов к минералокортикоидам	20–30 л	не известно	N, низкий	низкий	низкий
Синдром кажущегося избытка минералокортикоидов	детство	АР	N, низкий	низкий	низкий
Синдром Лидлла	детство	АД 16p12 (γ – ENaCl)	N, низкий	низкий	низкий
Синдром Гордона (семейная гиперкалиемическая АГ)	13–30 л	АД 12p13.3, 17p11-q21, 1q31-q42	повышен	низкий	низкий
Гипертензия с брахидактилией	>10 л	АД 12p	N	N, повышен	N, повышен

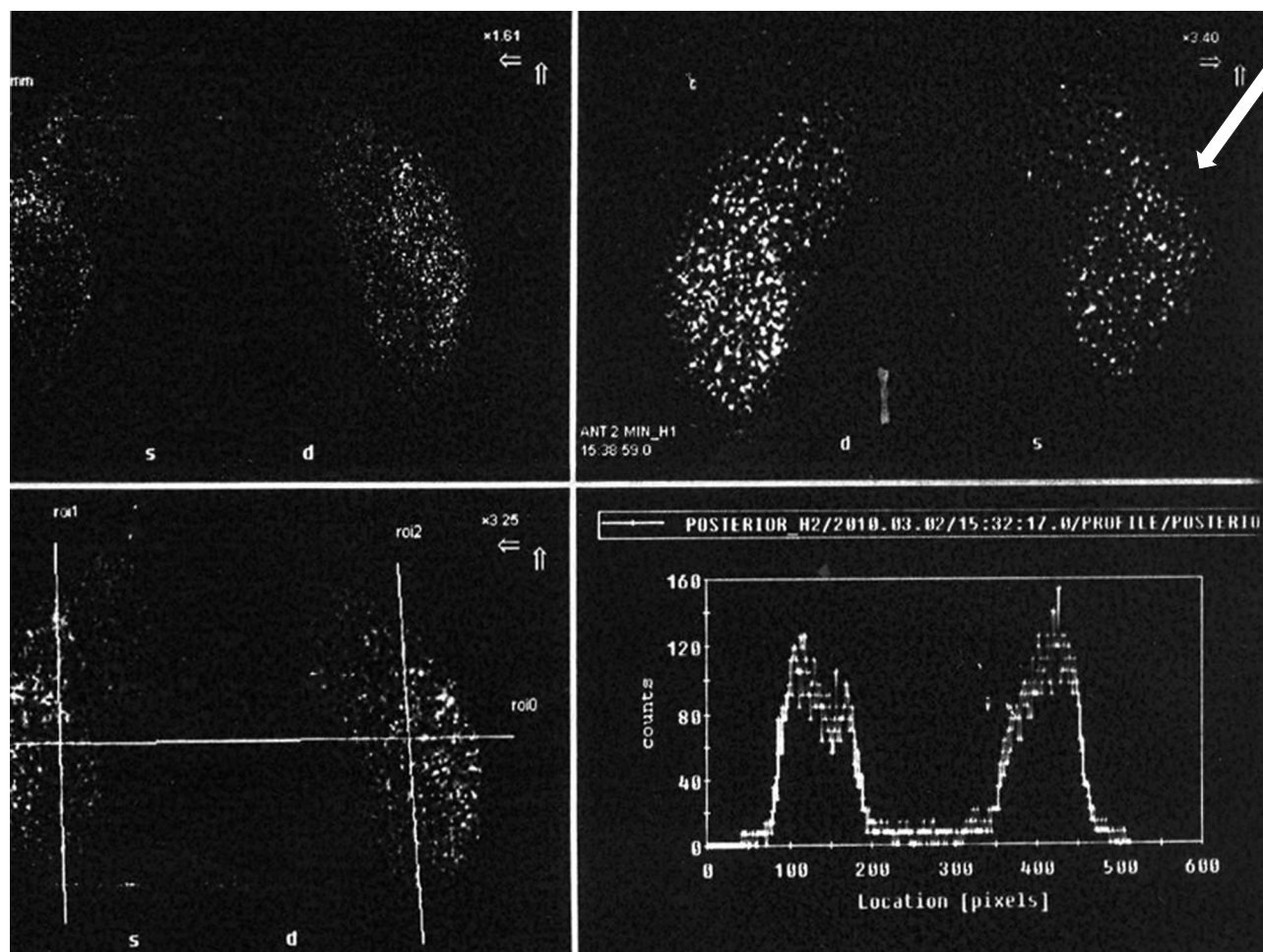


Рис. 1. Статическая нефросцинтиграфия с DMSA

Учитывая стойкую артериальную гипертензию и данные доплерографии, больному была проведена магнитно-резонансная ангиография почек. На ангиограммах определялось обеднение кровотока в нижнем полюсе левой почки с обрывом мелких ветвей почечной артерии (рис. 2).

Учитывая выявленные изменения, а также отсутствие мочевого синдрома, необъяснимое снижение фильтрационной функции почек, характерных для реноваскулярной патологии, мальчику была выполнена селективная ангиография сосудов почек: стеноз почечных артерий был исключен, однако выявлено значительное снижение толщины коркового слоя и редукция терминальной сосудистой сети в нижнем сегменте левой почки (рис. 3).

Выявленные изменения отличаются от ангиографической картины сегментарной почечной гипоплазии или почки Аск-Упмарка, для которой характерны недоразвитие сегментарной почечной артерии, и как следствие соответствующего сегмента почки [11].

Данные изменения напоминают ангиографическую картину васкулита с поражением сосудов среднего калибра (системный узелковый полиартериит, болезнь Кавасаки) с дефектом перфузии почечной паренхимы [3]. У нашего больного в анамнезе и при обследовании не было выявлено клинико-лабораторных признаков системного васкулита.

Персистенция стерильного пузырно-мочеточникового рефлюкса внутриутробно или в раннем детском возрасте может приводить к формированию вторичного сегментарного склероза паренхимы почек и трактуется как рефлюкс-нефропатия

или почечная гиподисплазия. Сегментарная гипоплазия почек может отмечаться и при тяжелой урологической патологии [2]. Чаще стерильный пузырно-мочеточниковый рефлюкс с сегментарной гиподисплазией почки выявляется у мальчиков и нередко наследуется как X-сцепленно, так и аутосомно [5, 10]. Учитывая, высокую частоту пузырно-мочеточникового рефлюкса в общей детской популяции (1–2%), рефлюкс-нефропатия представляется наиболее вероятной причиной сегментарного поражения почечной паренхимы у нашего больного.

Принимая во внимание травму брюшной полости у мальчика в анамнезе, нельзя полностью исключить контузию почки с формированием посттравматического склероза мелких сосудов и почечной паренхимы. Нормальные анализы мочи и нормальная ультразвуковая картина органов брюшной полости непосредственно после травмы при отсутствии данных ренодоплерографии полностью не исключают ушиб почки.

Таким образом, выявленные изменения сосудов среднего и мелкого калибра и паренхимы левой почки у нашего больного могут быть проявлением рефлюкс-нефропатии, сегментарной почечной гиподисплазии и пост-травматического повреждения почки. Подтвердить или опровергнуть данные гипотезы в настоящее время не представляется возможным.

Окончательно не ясно, является ли сегментарное поражение паренхимы левой почки причинно значимым в развитии артериальной гипертензии у подростка. К сожалению, у пациента не проводилось раздельного определения активности ренина почечных вен, которое позволило бы ответить на этот вопрос и, возможно, повлиять на терапевтическую тактику. Известно, что в отдельных случаях тяжелой артериальной гипертензии, связанной с сегментарным поражением почечной паренхимы, с успехом применяется сегментарная нефрэктомия [12].

Кроме того, учитывая подростковый возраст манифестации гипертензии, неблагоприятный семейный анамнез, гиперхолестеринемия и незначительную активацию ренин-ангиотензиновой системы, у больного нельзя исключить эссенциальную гипертоническую болезнь. На наш взгляд, артериальная гипертензия у ребенка имеет смешанный генез и связана с поражением ренальной паренхимы в сочетании с наследственной предрасположенностью.

Другой вопрос, требующий обсуждения: чем обусловлено снижение функции почек у нашего пациента? Скорее всего, изменение почечной гемодинамики вследствие артериальной гипертензии и нарушения сердечного ритма на фоне сегментарного нефросклероза привело к снижению скорости клубочковой фильтрации.

Больному был поставлен диагноз: «сегментарный нефросклероз левой почки (рефлюкс-нефропатия? посттравматический склероз паренхимы? сегментарная почечная гиподисплазия?); ХБП II ст.; артериальная гипертензия смешанного генеза, II стадия; ангиопатия сетчатки, II стадия; синдром слабости синусового узла, 1-й вариант (брадикардия, миграция водителя ритма, транзиторная атрио-вентрикулярная блокада I ст., паузы ритма до 1914 мсек); пролапс митрального клапана, без нарушения гемодинамики».

Мальчику был назначен норваск 5 мг/сут. На фоне терапии отмечалась нормализация уровня калия и креатинина крови, что позволило нам расценить нарушение функции почек как осложнение артериальной гипертензии, однако сохранялось повышенным артериальное давление. Сочетанная терапия (норваск 5 мг/сут и индапамид 2,5 мг/сут) привела к коррекции артериальной гипертензии, что подтверждается результатами СМАД и положительной динамикой при офтальмоскопии через 6 месяцев от начала лечения.

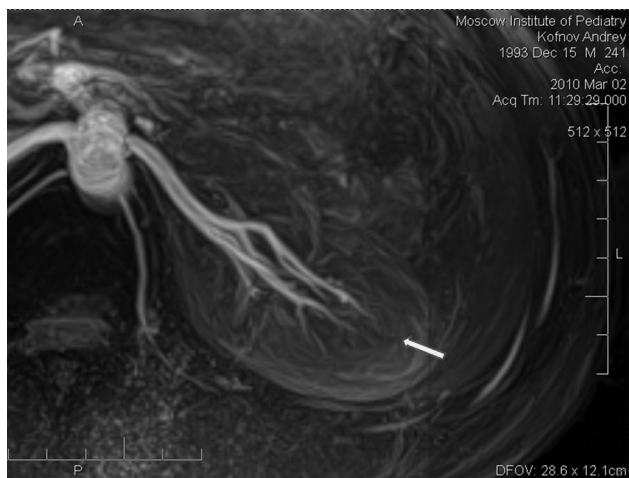


Рис. 2. Магнитно-резонансная ангиография почек

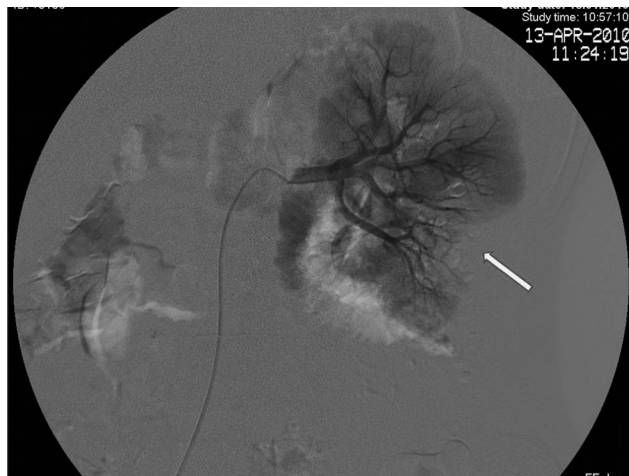

Рис. 3. Селективная ангиография сосудов почек

Таким образом, представленное клиническое наблюдение наглядно демонстрирует необходимость всестороннего обследования пациентов с артериальной гипертензией для уточнения генеза болезни. Нефрологический прогноз больного мы расцениваем как относительно благоприятный, учитывая наличие паренхиматозных изменений почек и преходящее нарушение функции почек на фоне высокого артериального давления. Витальный прогноз больного определяется прежде всего нарушением сердечного ритма в виде слабости синусового узла. Так как артериальная гипертензия – независимый фактор риска прогрессирования как ренальной, так и кардиоваскулярной патологии, адекватная гипотензивная терапия имеет важное прогностическое значение для нашего пациента.

Авторы заявляют об отсутствии конфликта интересов.

Литература

1. Леонтьева И.В., Александров А.А., Розанов В.Б. Артериальная гипертензия у детей и подростков. М.: Викас-принт, 2010. 254 с.
2. Страхов С.Н., Гельдт В.Г., Бондарт З.М., Корыстылева Н.Б. Ангиологическая диагностика степени гидронефроза и формы гипоплазии почек // Российский вестник перинатологии и педиатрии. 2011. Т. 56. № 3. С. 55–62.

3. Dillon M.J., Eleftheriou D., Brogan P.A. Medium-size-vessel vasculitis // *Pediatr. Nephrol.* 2010. Vol. 25. P. 1641–1652.
4. Empar Lurbe, Renata Cifkova, J. Kennedy Cruickshank et. al. Management of high blood pressure in children and adolescents: recommendations of the European Society of hypertension // *J. of Hypertension.* 2009. Vol. 27. P. 1719–1742.
5. Gabrielle Williams, Jeffery T. Fletcher, Stephen I. Alexander, Jonathan C. Craig. Vesicoureteral Reflux // *J. Am. Soc. Nephrol.* 2008. Vol. 19. P. 847–862.
6. Juliette Hadchouel, Cerline Delaloy, Serbastien Faurer, Jean-Michel Achard, Xavier Jeunemaitre. Familial Hyperkalemic Hypertension // *J. Am. Soc. Nephrol.* 2006. Vol. 17. P. 208–217.
7. Litwin M., Jurkiewicz E., Nowak K., Kosciesza A. Arterial hypertension with brachydactyly in a 15-years-old boy // *Pediatr. Nephrol.* 2003. Vol. 18. P. 814–819.
8. Luft C. Monogenic hypertension: lesson from the genome // *Kidney International.* 2001. Vol. 60. P. 381–390.
9. Milford D. Investigation of hypertension and the recognition of monogenic hypertension // *Arch. Dis. Child.* 1999. Vol. 81. P. 452–455.
10. Peters C., Rusthon H.G. Vesicoureteral reflux associated renal damage congenital reflux nephropathy and acquired renal scarring // *J. Urol.* 2010. Vol. 184. P. 265–273.
11. Rosenfeld J.B., Cohen L., Garty I., Ben-Bassat M. Unilateral Renal Hypoplasia with hypertension (Ask-Upmark Kidney) // *British Medical Journal.* 1973. Vol. 2. P. 217–218.
12. Task JA, Stock JA, Hanna MK. The role of partial nephrectomy in the treatment of pediatric renal hypertension // *J. Urol.* 2003. Vol. 169. P. 625–628.

Дата получения статьи: 7.06.13
Дата принятия к печати: 9.07.13