

Нефронофтиз-ассоциированная цилиопатия в рамках синдрома Сенсенбреннера

Клиническое наблюдение и обзор литературы

С.В. Папиж¹, А.В. Топчий², Т.В. Маркова³, Т.С. Нагорнова³

¹ ФГАОУ ВО «Российский Национальный Исследовательский Медицинский Университет им. Н.И. Пирогова» МЗ РФ, ОСП «Научно-исследовательский клинический институт педиатрии и детской хирургии имени академика Ю.Е. Вельтищева», отдел наследственных и приобретенных болезней почек имени профессора М.С. Игнатовой, 125412, Москва, ул. Талдомская ул., д. 2, Российская Федерация

² ФГАОУ ВО «Российский Национальный Исследовательский Медицинский Университет им. Н.И. Пирогова» МЗ РФ, ОСП «Научно-исследовательский клинический институт педиатрии и детской хирургии имени академика Ю.Е. Вельтищева», кафедра инновационной педиатрии и детской хирургии ФДПО, 125412, Москва, ул. Талдомская ул., д. 2, Российская Федерация

³ ФГБНУ «Медико-генетический научный центр имени академика Н.П. Бочкова», 115522, Москва, ул. Москворечье, д. 1, Российская Федерация

Для цитирования: Папиж С.В., Топчий А.В., Маркова Т.В., Нагорнова Т.С. Нефронофтиз-ассоциированная цилиопатия в рамках синдрома Сенсенбреннера: клиническое наблюдение и обзор литературы. Нефрология и диализ. 2024. 26(2):216-228. doi: 10.28996/2618-9801-2024-2-216-228

Nephronophthisis-associated ciliopathy within Sensenbrenner's syndrome

Clinical report and literature review

S.V. Papizh¹, A.V. Topchiy², T.V. Markova³, T.S. Nagornova³

¹ Pirogov Russian National Research Medical University, Veltischev Research Clinical Institute for Pediatrics and Pediatric Surgery, prof. M.S. Ignatova Division of Inherited and Acquired Kidney Diseases, 2, Taldomskaya str., Moscow, 125412, Russian Federation

² Pirogov Russian National Research Medical University, Veltischev Research Clinical Institute for Pediatrics and Pediatric Surgery, Department of Innovative Pediatrics and Pediatric Surgery, 2, Taldomskaya str., Moscow, 125412, Russian Federation

³ Research Centre for Medical Genetics, 1, Moskvorechye str, Moscow, 115522, Russian Federation

For citation: Papizh S.V., Topchiy A.V., Markova T.V., Nagornova T.S. Nephronophthisis-associated ciliopathy within Sensenbrenner's syndrome: clinical report and literature review. Nephrology and Dialysis. 2024. 26(2):216-228. doi: 10.28996/2618-9801-2024-2-216-228

Ключевые слова: краниэктодермальная дисплазия, цилиопатия, скафоцефалия, нефронофтиз, почечная недостаточность

Адрес для переписки: Светлана Валентиновна Папиж
e-mail: papijsveta@mail.ru

Corresponding author: Dr. Svetlana V. Papizh
e-mail: papijsveta@mail.ru

<https://orcid.org/0000-0001-6459-2795>

Резюме

Синдром Сенсенбреннера, также известный как краниоэктодермальная дисплазия, представляет собой ультраредкую аутосомно-рецессивную цилиопатию, вызванную патогенными вариантами в одном из шести генов, включая *IFT43*, *IFT52*, *IFT122*, *IFT140*, *WDR19* и *WDR35*, кодирующих белки, которые являются частью внутрижгутикового транспортного комплекса А, участвующего в ретроградном цилиарном транспорте. Синдром Сенсенбреннера характеризуется множественными аномалиями с характерными черепно-лицевыми проявлениями (выпуклость лба, долихоцефалия), метафизарной дисплазией (укорочение конечностей, узкая грудная клетка), эктодермальными (редкие волосы, маленькие и отсутствующие зубы, аномальные ногти) и соединительнотканными (гиперэластичная кожа, гипермобильность суставов) аномалиями, дистрофией сетчатки, патологией почек и печени.

Мы представляем клиническое наблюдение за мальчиком 5-ти лет с диагнозом синдром Сенсенбреннера с типичными черепно-лицевыми, скелетными и эктодермальными аномалиями в сочетании с патологией почек и прогрессирующим снижением функции почек.

Мальчик является вторым ребенком от здоровых родителей, состоящих в неродственном браке. Его масса-ростовые показатели при рождении были в норме (масса 3100 гр. – 50%, длина 51 см – 50%). Клиническое обследование, проведенное непосредственно после рождения, выявило черепно-лицевые и скелетные аномалии (долихоцефалия, широкий лоб, эпикант, телекант, узкая грудная клетка, короткие конечности, брахидактилия, синдактилия 2-3 пальцев обеих стоп). По результатам УЗ-исследования при рождении почки были нормального размера без паренхиматозных изменений. В 14 месяцев мальчику была проведена хирургическая коррекция скафоцефалии.

В возрасте 2 лет у ребенка наблюдалась задержка физического развития. УЗИ почек выявило двусторонние паренхиматозные кисты (менее 1 см).

При первичном обследовании в возрасте 4 лет у мальчика отмечались низкорослость, поясничный сколиоз, метаболический ацидоз, протеинурия до 1,0 г/л с повышенным уровнем β -2-микроглобулина в моче и микроальбуминурия, снижение экскреции кальция, повышение фракционной экскреции калия, натрия и магния. рСКФ была снижена до 54,7 мл/мин/1,73 м². При УЗИ почек сохранялись кистозные образования (ПП 1,3×1,6 см, ЛП 0,8×0,6 см) и впервые выявлены единичные медуллярные кальцинаты в обеих почках. Для коррекции метаболического ацидоза пациенту был назначен гидрокарбонат натрия. С антипротеинурической и нефропротективной целью было начато лечение ингибиторами АПФ (иАПФ) (эналаприл, 0,125 мг/кг/сут). Методом массового параллельного секвенирования выявлен вариант с неясной клинической значимостью с.2907G>T (p.Lys969Asn) в 25 экзоне гена *WDR35* в гомозиготном состоянии. Оба родителя оказались гетерозиготными носителями этого варианта *WDR35*. 12-месячная терапия гидрокарбонатом натрия способствовала нормализации кислотно-основного состояния, лечение иАПФ привело к уменьшению протеинурии и микроальбуминурии и стабилизации фильтрационной функции почек (рСКФ 50,1 мл/мин/1,73 м²).

Abstract

Sensenbrenner syndrome, also known as cranio-ectodermal dysplasia, is an ultrarare autosomal recessive ciliopathy caused by pathogenic variants in one of six genes including *IFT43*, *IFT52*, *IFT122*, *IFT140*, *WDR19*, and *WDR35*, all encoding proteins that are part of the intraflagellar transport complex A which is involved in retrograde ciliary transport. Sensenbrenner syndrome is a multiple anomaly syndrome with distinctive craniofacial findings (forehead bossing, dolichocephaly), metaphyseal dysplasia (short limbs, small thorax), ectodermal anomalies (sparse hair, small and missing teeth, short nails), connective tissue abnormalities (loose skin, joint laxity), retinal dystrophy, and chronic kidney and liver disease.

In this article, we present a 5-year-old male patient diagnosed with Sensenbrenner syndrome as a typical craniofacial and skeletal anomaly with kidney disease and progressive decline in kidney function.

The boy is the second child of healthy non-consanguineous parents. His birth weight was 3390 g (50%) and the birth length was 51 cm (50%). Clinical examination performed directly after birth, revealed craniofacial and skeletal abnormalities (dolichocephaly, wide forehead, epicanthic folds, telecanthus, narrow thorax, short limbs, brachydactyly, syndactyly of 2-3 toes of both feet). Postnatal kidney ultrasound (US) showed normal-sized kidneys without parenchymal changes. At the age of 14 months, the boy underwent a surgical correction for scaphocephaly.

At the age of 2 years the child presented with failure to thrive, US revealed bilateral solitary parenchymal cysts (<1 cm) in both kidneys.

At the first admission at the age of 4 years, the boy had short stature, lumbar scoliosis, metabolic acidosis, proteinuria up to 1.0 g/l with elevated urinary β -2 microglobulin level and microalbuminuria, decreased calcium excretion, increased fractional excretion of potassium, sodium, and magnesium. His eGFR was

decreased to 54.7 ml/min/1.73 m². Kidney US revealed a few cysts (RK 1.3×1.6 cm, LK 0.8×0.6 cm) and single medullary calcifications in both kidneys. Oral sodium hydrocarbonate was given to the patient to correct metabolic acidosis. Treatment with ACE inhibitor (iACE) (enalapril, 0.125 mg/kg/d) was started for antiproteinuric and nephroprotective purposes. NGS identified a variant of uncertain significance c.2907G>T (p.Lys969Asn) in exon 25 of the *WDR35* gene in a homozygous state. Both parents were found to be heterozygous carriers of this *WDR35* variant. 12-month therapy with sodium bicarbonate led to normalization of the acid-base state, and treatment with iACE led to decreasing proteinuria, microalbuminuria, and stabilization of his kidney function (eGFR 50.1 ml/min/1.73 m²).

Key words: *cranio-ectodermal dysplasia, ciliopathy, scaphocephaly, nephronophthisis, renal failure*

Введение

Синдром Сенсенбрэннера или краниоэктодермальная дисплазия (КЭД) (ОМIM #218330, #613610, #614099, #614378, #617102) – ультраредкая ауто-сомно-рецессивная цилиопатия, характеризующаяся гетерогенными мультисистемными проявлениями, включая черепно-лицевые, скелетные и эктодермальные аномалии, патологию глаз, почек, печени и других органов и систем [1].

В настоящее время, по данным литературы, 247 генов ассоциировано с развитием более 30 заболеваний, относящихся к группе цилиопатий, а их клиническая гетерогенность может быть обусловлена не только генетической вариабельностью, определяющей функцию конкретного белка и типом клеток, но и влиянием генов-модификаторов [2].

Синдром Сенсенбрэннера впервые был описан Sensenbrenner JA. с соавт. в 1975 году у пары sibсов с долихоцефалией, укорочением конечностей, брахидактилией и эктодермальными дефектами [3]. В 1977 году Levin LS. с соавт. описал клиническое наблюдение за двумя новыми семьями с аналогичной клинической симптоматикой и предложил называть данное состояние краниоэктодермальной дисплазией [4].

Синдром Сенсенбрэннера относится к группе цилиарных хондродисплазий и ассоциирован с патогенными вариантами в 6 генах (*IFT43*, *IFT52*, *IFT122*, *IFT140*, *WDR19* и *WDR35*), кодирующих белки внутрижгутикового (интрафлагеллярного) транспорта (intraflagellar transport – IFT), который играет важную роль в сборке, поддержании структуры и функции ресничек [1, 5].

Белки, кодируемые генами *IFT43*, *IFT52*, *IFT122*, *IFT140*, *WDR19* и *WDR35* относятся к комплексу А механизма ретроградного внутрижгутикового транспорта (IFT-A), который приводится в действие представителем группы моторных белков – динеином и переносит частицы по аксонемным микротрубочкам от кончика реснички обратно к телу клетки, в то время как комплекс IFT-B, приводимый в движение кинезином, способствует движению частиц в противоположном направлении от тела клетки к кончику реснички (антеградный IFT) [6, 7]. Первичные реснички присутствуют на поверхности большинства клеток позвоночных и являются струк-

турами, играющими решающую роль в сигнальных путях, которые важны для правильного развития органов и поддержания гомеостаза. Первичные реснички могут передавать внеклеточные сигналы для регулирования процесса миграции, дифференцировки и пролиферации клеток [8]. Одним из органов, в котором реснички играют решающую роль в органогенезе и поддержании дифференцировки и пролиферации эпителиальных клеток, является почка. В почках реснички в основном присутствуют в клетках проксимальных и дистальных канальцев, собирательных трубочек, а дисфункция ресничек связана с повреждением тубулоинтерстиция и прогрессированием заболеваний почек до развития терминальной стадии хронической почечной недостаточности (тХПН), что нередко наблюдается у пациентов с синдромом Сенсенбрэннера [9, 10].

Распространенность синдрома Сенсенбрэннера составляет менее 1 случая на 1 000 000 детского населения [www.orpha.net]. В литературе сообщается, по крайней мере, о 49 пациентах с молекулярно-генетически подтвержденным диагнозом синдрома Сенсенбрэннера, данные о которых мы суммировали в таблице 1 [1, 11-36].

Клиническая картина заболевания характеризуется поражением скелета (узкая грудная клетка, укороченные проксимальные отделы конечностей, синдактилия, полидактилия, брахидактилия), эктодермальными особенностями (широко расположенные гипопластичные зубы, гиподонтия, редкие волосы, гиперэластичность кожи, аномальные ногти), гипермобильностью суставов, задержкой роста и характерными чертами лица (выпуклость лба, низко посаженные уши, высокий лоб, телекант, эпикант) [3]. У большинства детей наблюдается патология почек с преимущественным поражением тубулоинтерстиция и кистозными изменениями (нефронофтиз) с прогрессирующим снижением функции почек до тХПН, определяющей прогноз заболевания [37]. Также наблюдаются фиброз печени, рецидивирующие инфекции легких и дыхательная недостаточность [38, 39], пороки сердца и аномалии зрения (пигментный ретинит) [40]. У большинства пациентов с синдромом Сенсенбрэннера неврологическая симптоматика отсутствует, однако могут возникать пороки развития головного мозга и задержка развития (чаще моторного) [10]. Долихоцефалия,

Таблица 1 | Table 1

Клинико-генетическая характеристика пациентов с синдромом Сенсенбреннера
Clinical and genetic characteristics of patients with Sensenbrenner syndrome

№	пол	Ген	Задержка физи- ческого развития	Кранио- синоз	Узкая грудная клетка	Хондро- диспла- зия	Брахи- дактилия	Эктодер- мальная дисплазия	Пато- логия печени	Протеи- нурия	Пато- логия почек	рСКФ	тХПН	Ссылка
1	м	WDR35	+	+	+	+	+	+	-	-	-	-	-	[11]
2	м	WDR35	+	+	+	+	+	+	-	-	-	-	-	[11]
3	м	WDR35	+	-	+	+	+	н/д	+	н/д	+	н/д	н/д	[12]
4	д	WDR35	+	+	+	+	+	+	-	н/д	+	+	-	[13]
5	д	WDR35	+	+	+	+	+	+	+	н/д	+	+	+	[13]
6	м	WDR35	н/д	+	+	+	+	+	-	н/д	+	н/д	-	[14]
7	м	WDR35	+	-	+	+	+	+	н/д	+	+	+	+	[15]
8	д	WDR35	+	+	-	н/д	+	+	+	н/д	+	+	+	[16]
9	д	WDR35	+	+	+	+	+	+	-	+	+	+	-	[17]
10	м	WDR35	+	+	+	+	+	+	н/д	н/д	+	+	-	[18]
11	м	WDR35	+	+	+	+	+	+	н/д	+	+	+	-	[19]
12	м	WDR35	+	+	+	+	+	+	н/д	н/д	+	+	+	[19]
13	м	WDR35	-	н/д	+	+	+	+	н/д	н/д	+	+	-	[20]
14	м	WDR35	+	н/д	+	+	+	+	н/д	н/д	-	-	-	[20]
15	м	WDR35	+	-	н/д	+	+	+	+	+	+	+	-	[21]
16	м	WDR35	-	-	+	+	н/д	-	н/д	н/д	+	+	-	[22]
17	д	WDR35	-	-	+	-	н/д	-	-	н/д	+	+	-	[22]
18	м	WDR35	+	+	+	+	-	+	-	н/д	+	+	+	[23]
19	д	WDR35	+	-	н/д	+	н/д	н/д	-	н/д	+	+	+	[23]
20	д	WDR35	+	-	+	+	+	+	н/д	н/д	+	+	+	[23]
21	м	WDR35	+	+	н/д	+	н/д	н/д	+	н/д	+	+	-	[24]
22	м	WDR35	-	-	+	+	+	+	-	н/д	+	+	+	[25]
23	м	WDR35	-	+	+	+	+	+	+	н/д	+	+	-	[25]
24	ж	WDR35	-	+	+	+	+	+	-	н/д	+	+	-	[25]
25	м	IFT140	+	+	+	н/д	+	+	-	н/д	+	+	+	[26]
26	м	IFT140	-	-	+	+	+	+	-	н/д	+	+	+	[27]
27	м	IFT140	+	+	+	+	+	+	н/д	+	+	+	+	[28]
28	м	IFT140	-	-	+	+	+	+	н/д	+	+	+	+	[28]
29	м	IFT140	-	+	+	+	+	+	н/д	+	+	+	+	[29]
30	д	IFT140	н/д	н/д	+	+	+	н/д	н/д	+	+	+	+	[29]
31	м	IFT140	н/д	н/д	+	+	+	н/д	н/д	+	+	+	-	[29]
32	д	IFT122	+	-	+	+	+	+	-	н/д	+	+	-	[30]
33	м	IFT122	+	+	+	+	+	+	н/д	+	+	н/д	-	[30], [31]
34	м	IFT122	-	-	-	+	+	+	+	н/д	+	+	-	[32]
35	д	IFT122	-	+	+	+	+	+	-	-	-	-	-	[32]
36	д	IFT122	-	+	+	+	+	+	-	-	-	-	-	[32]
37	м	IFT122	-	-	-	+	-	+	н/д	-	-	-	-	[33]
38	м	IFT122	н/д	-	+	+	+	+	+	н/д	+	+	+	[1]
39	д	IFT43	н/д	-	+	+	+	+	н/д	н/д	н/д	н/д	н/д	[34]
40	м	IFT43	н/д	+	+	+	+	+	н/д	н/д	н/д	н/д	н/д	[34]
41	м	WDR19	+	+	+	+	н/д	+	н/д	н/д	+	+	+	[23]
42	д	WDR19	+	-	+	-	+	+	-	н/д	+	+	+	[23]
43	м	WDR19	н/д	+	+	-	+	+	-	-	+	-	-	[23]
44	н/д	WDR19	н/д	-	-	-	-	н/д	н/д	н/д	+	+	+	[23]
45	н/д	WDR19	н/д	н/д	н/д	н/д	н/д	н/д	н/д	н/д	+	+	+	[23]
46	н/д	WDR19	+	н/д	н/д	н/д	н/д	н/д	-	н/д	+	+	+	[23]
47	н/д	WDR19	н/д	н/д	н/д	н/д	н/д	н/д	н/д	+	н/д	+	-	[35]
48	д	WDR19	+	н/д	+	н/д	+	н/д	+	н/д	+	+	+	[36]
49	д	WDR19	+	н/д	+	н/д	н/д	н/д	+	н/д	+	+	+	[36]

н/д – нет данных

Таблица 2 | Table 2

Клинические и рентгенологические проявления синдрома Сенсенбренера [10, 14]
Clinical and radiological characteristics of Sensenbrenner syndrome [10, 14]

Частота возникновения	Характеристики
Встречаются часто (>75%)	Характерные черты лица (лобные бугры, низко посаженные уши, высокий лоб, телекант, эпикант, полные щеки, вывернутая нижняя губа) Брахидактилия Долихоцефалия и сагиттальный краниосиностоз Укорочение/искривление проксимальных участков костей (чаще всего плечевой кости) Задержка роста
Распространенные (50%-75%)	Узкая грудная клетка с диспластичными ребрами Аномалии зубов (деформированные, широко расставленные и/или гиподонтия) Редкие и/или тонкие волосы Нефронофтиз Задержка развития (чаще всего моторного)
Встречаются реже (25%-50%)	Нестабильность суставов Заболевания печени (фиброз, цирроз и/или гепатомегалия) Синдактилия Полидактилия Аномалии развития ногтей Снижение эластичности кожи Рецидивирующие инфекции легких Двусторонние паховые грыжи
Встречаются нечасто или редко (<25%)	Дистрофия сетчатки Дисплазия тазобедренных суставов Кистозная гигрома Врожденный порок сердца Задержка умственного развития

часто вторичная по отношению к сагиттальному краниосиностозу, является ключевым симптомом, который отличает синдром Сенсенбренера от большинства других цилиопатий [14]. Интеллектуальное развитие соответствует возрасту, хотя в литературе имеется описание клинических наблюдений за пациентами с умственной отсталостью [15].

Диагностика синдрома Сенсенбренера основывается на сочетании характерных клинических и рентгенологических признаков (включая два частых признака – таблица 2 – и две другие аномалии, по крайней мере, с одним эктодермальным дефектом, то есть поражением зубов, волос или ногтей) и/или путем идентификации биаллельных патогенных вариантов в одном из шести генов, ассо-

циированных с данным синдромом: *IFT43*, *IFT52*, *IFT122*, *IFT140*, *WDR19* или *WDR35* [10, 14]. Причиной летальных исходов у пациентов с синдромом Сенсенбренера могут быть почечная, печеночная, дыхательная и сердечная недостаточность, а также гиповолемический шок [14, 30].

Приводим клиническое наблюдение за пациентом с полным симптомокомплексом синдрома Сенсенбренера в виде черепно-лицевых и скелетных аномалий (укорочение конечностей, короткие пальцы, синдактилия, узкая грудная клетка, высокий лоб, эпикант, телекант, широкая переносица, долихоцефалия, сагиттальный краниосиностоз) в сочетании с поражением почек в виде кистозных изменений паренхимы почек с прогрессирующим снижением фильтрационной функции и тубулярными нарушениями.

Клиническое наблюдение

Мальчик Е.Г., в возрасте 4 лет впервые поступил в отделение нефрологии Института Вельтищева для дополнительного обследования в связи с выявленной протеинурией, снижением фильтрационной функции почек и изменениями по данным УЗ-исследования почек в виде кистозных образований.

Из анамнеза известно, что наследственность по заболеваниям почек и мочевыводящих путей не отягощена. Мальчик является вторым ребенком от родителей, состоящих в неродственном браке, от 2 беременности (1-я беременность – здоровый сын 14-ти лет), протекавшей с угрозой прерывания на 12 неделе гестации; на 13-ой неделе при УЗ-исследовании плода было выявлено расширение толщины воротникового пространства до 6 мм, в связи с чем был проведен амниоцентез с биопсией ворсин хориона с последующим хромосомным микроматричным анализом, не выявившим хромосомных нарушений, связанных с изменением структуры и числа хромосом (кариотип нормальный мужской). С 20-ой недели гестации, при повторном проведении УЗ-исследовании плода, определялось укорочение верхних конечностей. Роды 2-е, физиологические, срочные, с нормальными масса-ростовыми показателями (масса 3100 гр. – 50%, длина 51 см – 50%), оценка по шкале Апгар 7/8 баллов, в период адаптации – состояние средней тяжести за счет дыхательной недостаточности и синдрома угнетения ЦНС, на 4 сутки жизни переведен в отделение патологии новорожденных. В неонатальном периоде обращало на себя внимание диспропорциональное телосложение, укорочение конечностей за счет проксимальных отделов, маленькие кисти и стопы, брахидактилия, долихоцефалическая форма головы, захождение сагиттального шва в задних отделах с формированием костного гребня, высокое небо, поперечные складки ладоней, частичная кожная синдактилия 2-3 пальцев стоп, что позволило предполагать ги-

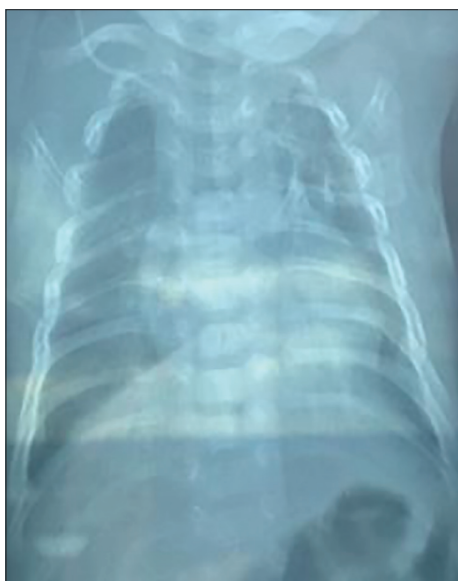

Рис. 1. Рентгенография органов грудной клетки пациента Е.Г. в возрасте 1 месяца

Fig. 1. Chest X-ray of patient E.G. at the age of 1 month

похондроплазию. Проведен ДНК-анализ на частые мутации в гене *FGFR3*, ответственном за развитие гипохондроплазии – патогенных вариантов выявлено не было. В возрасте 1 месяца и 8 дней жизни у ребенка появились пароксизмальные приступы в виде девиации головы и глаз влево с последующей альтернативой в правую сторону, правосторонние гемиклонии сериями, развившиеся на фоне гипокальциемии, что потребовало госпитализации в отделение реанимации и интенсивной терапии. При рентгенографии грудной клетки диагностирована узкая колоколообразная грудная клетка с горизонтальным расположением ребер (рисунок 1).

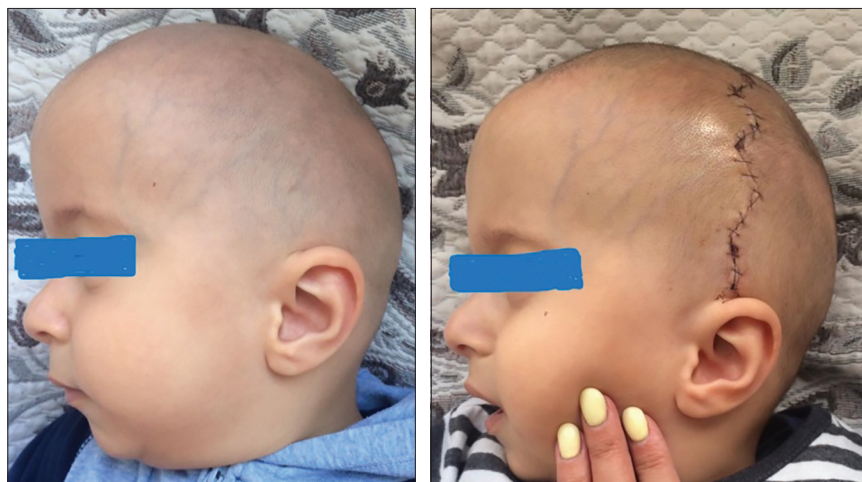

Рис. 2. Фото пациента Е.Г. до и после реконструктивной краниопластики по поводу сагиттального краниосиностаза в возрасте 14 месяцев

Fig. 2. Photo of patient E.G. before and after reconstructive cranioplasty for sagittal craniosynostosis at the age of 14 months

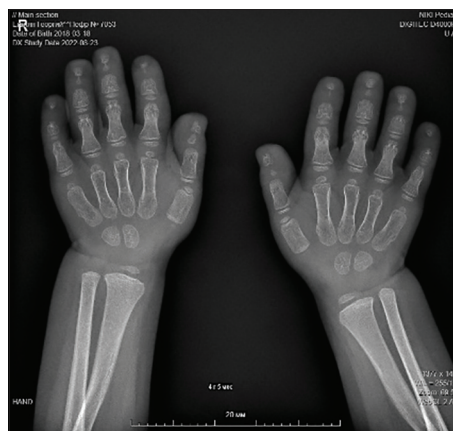

Рис. 3. Рентгенография кистей рук ребенка Е.Г. в возрасте 4 лет

Fig. 3. Hands X-ray of the child E.G. at the age of 4 years

На первом году жизни психо-моторное развитие ребенка соответствовало возрасту. При обследовании по поводу изменения формы черепа по данным нейросонографии выявлялось расширение наружных и внутренних ликворных пространств головного мозга. При проведении КТ и МРТ головного мозга обнаружена киста прозрачной перегородки, выявлен сагиттальный краниосиностаз (задняя форма). В возрасте 14 месяцев ребенку была проведена реконструктивная краниопластика по поводу диагностированной скафоцефалии (рисунок 2).

В возрасте 2-х лет УЗ-исследование почек впервые выявило кистозные изменения в почках: справа одна киста размером 13×13 мм, слева одна киста размером 7×7 мм. Анализы мочи контролировались регулярно, изменений не наблюдалось.

В связи с особенностями фенотипа в возрасте 4 лет ребенок был консультирован генетиком. При

осмотре отмечены диспропорциональное телосложение с укорочением проксимальных отделов конечностей, брахидактилия (рисунок 3), гипермобильность в межфаланговых суставах, частичная кожная синдактилия 2-3 пальцев стоп. Обращали на себя внимание большой выпуклый лоб, высокая передняя линия роста волос в обратном направлении, выступающие глаза, телекант, низкорасположенные ушные раковины и узкая грудная клетка колоколообразной формы. Отмечались широко расставленные гипопластичные зубы, высокое небо, дисплазия ногтевых пластинок пальцев стоп и плоско-вальгусная деформация стоп. На осно-

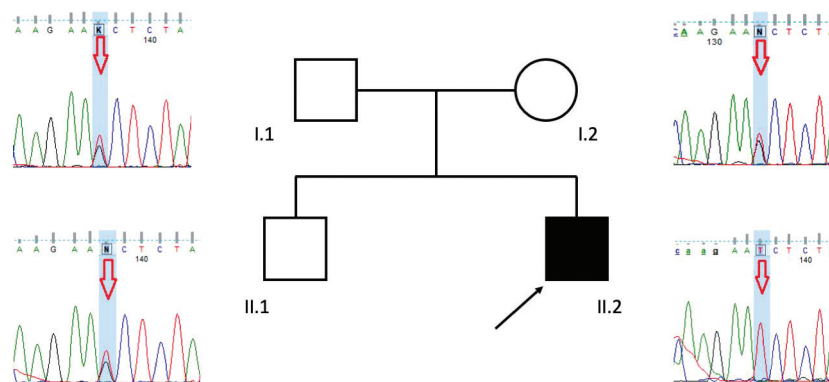


Рис. 4. Результаты секвенирования гена *WDR35* пациента Е.Г. и членов его семьи, вариант с.2907G>Т (р.Lys969Asn) в гомозиготном состоянии.

Представлена родословная и секвенограммы всех исследованных членов семьи (I.1 – отец, I.2 – мать, II.1 – брат пробанда, II.2 – пробанд), выявленный нуклеотидный вариант выделен цветом и стрелкой.

Fig. 4. Results of sequencing of the *WDR35* gene of patient E.G. and his family members, variant c.2907G>T (p.Lys969Asn) in the homozygous state.

The pedigree and sequenceograms of all family members are presented (I.1 – father, I.2 – mother, II.1 – brother of the proband, II.2 – proband), the found variant is highlighted with color and an arrow.

вании клинко-рентгенологических данных предположено наличие у ребенка краниоэктодермальной дисплазии.

В Медико-генетическом научном центре имени академика Н.П. Бочкова методом массового параллельного секвенирования, при анализе таргетной панели генов ответственных за развитие скелетных дисплазий, в 25 экзоне гена *WDR35* был выявлен вариант с неясной клинической значимостью с.2907G>Т (р.Lys969Asn) в гомозиготном состоянии. Методом прямого автоматического секвенирования по Сенгеру был проведен сегрегационный анализ, в результате которого было установлено, что родители являются гетерозиготными носителями данного варианта (рисунок 4).

В возрасте 4-х лет при плановом обследовании впервые был диагностирован мочевого синдром в виде гломерулярной протеинурии до 1 г/л (бета-2-микроглобулин 41,6 нг/мл при норме до 300), суточная потеря белка составила 0,37 г/сут, микроальбумин/креатинин мочи – 91,89 мг/ммоль (норма менее 2,5). В биохимическом анализе крови обращало на себя внимание значительное повышение АСТ (149 Ед/л), АЛТ (273 Ед/л) при нормальном уровне билирубина (19 мкмоль/л), умеренное повышение мочевины до 7,83 ммоль/л, непостоянное снижение уровня мочевого кислоты до 202 мкмоль/л и снижение фильтрационной функции почек (креатинин 66 мкмоль/л, рСКФ 54,7 мл/мин/1,73 м² на фактический рост по «прикроватной» формуле Шварца). По результатам УЗ-исследования почек сохранялись единичные кисты в паренхиме с двух сторон.

С антипротеинурической и нефропротективной целью ребенку была инициирована терапия препа-

ратом из группы иАПФ – эналаприл в дозе 2,5 мг/сут (0,16 мг/кг/сут).

Через 3 недели после старта терапии был достигнут выраженный антипротеинурический эффект (суточная потеря белка составляла 0,05 г/сут, микроальбумин/креатинин 40,2 мг/ммоль), однако по результатам биохимического анализа крови было отмечено нарастание уровня креатинина до 81,3 мкмоль/л со снижением рСКФ до 43 мл/мин/1,73 м².

При первичном обследовании мальчика в отделении нефрологии Института Вельтищева в возрасте 4 лет 4 месяцев обращали на себя внимание задержка физического развития – рост 4,8% (SDS роста -1,66), вес 25%, костно-суставные изменения (укорочение конечностей, брахидактилия, комбинированная деформация грудной клетки, нарушение осанки по типу сколиоза, пронаторные контрактуры локтевых суставов, плоско-вальгусная установка стоп, синдактилия 2 и 3 пальцев обеих стоп), эктодермальные аномалии (широко расставленные гипопластичные зубы, дисплазия ногтевых пластинок пальцев стоп), а также множественные микроаномалии развития (высокий лоб, высокая передняя линия роста волос в обратном направлении, выступающие глаза, эпикант, телекант, широкая переносица). Показатели АД при разовых измерениях соответствовали 50% в соответствии с полом, возрастом и ростом ребенка. Полиурии, полидипсии не наблюдалось (диурез 900 мл/м²).

При исследовании кислотно-основного состояния впервые был выявлен декомпенсированный метаболический ацидоз (рН 7,33; HCO₃ 18 ммоль/л, BE «-8,6 ммоль/л»), гиперкалиемия (5,6 ммоль/л), уровень АЛТ (15 МЕ/л), АСТ (22 МЕ/л) и актив-

ность щелочной фосфатазы (151 МЕ/л) были в пределах нормы, кальций/фосфорных нарушений не наблюдалось. Фильтрационная функция почек была снижена (креатинин 78 мкмоль/л, рСКФ 46,6 мл/мин/1,73 м² на фактический рост по «прикроватной» формуле Шварца), мочевины повышена до 9,3 ммоль/л. Мочевой синдром был представлен микроальбуминурией (микроальбумин/креатинин 50,5 мг/ммоль при норме менее 30), суточная потеря белка составила 0,07 г/сут. По результатам биохимического анализа мочи экскреция солей соответствовала возрастной норме (Са/Сг = 0,04 ммоль/ммоль, Ох/Сг = 0,04 ммоль/ммоль, Ur/Сг = 0,52 ммоль/ммоль), при этом фракционная экскреция натрия (1,6%), калия (15,7%), магния (6,5%) были повышены, максимальная реабсорбция фосфатов по отношению к рСКФ была в пределах нормативных значений (ТmP/GFR 1,33 ммоль/л при норме 1,15-2,44), впервые выявлена низкомолекулярная протеинурия (бета2-микроглобулин – 745,2 мкг/сут при норме менее 300).

При исследовании гормонального профиля крови обращало на себя внимание повышение уровня паратгормона (136,3 пг/мл при норме 16-62); гормоны щитовидной железы (тиреотропный гормон – 4,05 мкМЕ/мл), метаболиты витамина D-25 гидроксид-холекальциферол и 1,25 дигидроксид-холекальциферол (41,9 нг/мл при норме 14-60 и 38,01 пг/мл при норме 16-65 соответственно) были в пределах референсных значений.

По результатам УЗ-исследования органов брюшной полости имели место изменения со стороны печени в виде усиления эхосигналов от перипортальных зон при нормальной эхогенности и эхоструктуре паренхимы печени, спленомегалия; УЗ-исследование почек – размеры соответствовали средним значениям с поправкой на поверхность тела ребенка (правая и левая почки 50-75%), отмечалась плохая дифференцировка и повышение эхогенности паренхимы, немногочисленные кисты: справа 2 кисты максимальным размером до 1,3×1,6 см, слева одна киста до 0,8×0,6 см и единичные кальцинаты до 0,1 см. По результатам Rg-графии кистей рук наблюдалось отставание костного возраста на 2 года.

У ребенка с системной цилиопатией для исключения пигментного ретинита, была проведена электроретинография – патологических изменений зафиксировано не было. По результатам осмотра у офтальмолога у ребенка диагностирован астигматизм, при офтальмоскопии в поляризирующем свете – отложений кристаллов не выявлено.

С целью коррекции метаболического ацидоза мальчику был назначен 5% раствор натрия гидрокарбоната внутрь в дозе 90 мл/сут. Данная терапия способствовала полной коррекции кислотно-основного состояния. С антипротеинурической и нефропротективной целью было рекомендовано продолжить прием эналаприла в дозе 0,16 мг/кг/сут в сочетании

с гидрохлортиазидом в дозе 0,42 мг/кг/сут для коррекции гиперкалемии.

В динамике наблюдения в течение года у ребенка сохранялась задержка роста (4,2%, SDS роста -1,73), непостоянный метаболический ацидоз, компенсированный повышением дозы 5% раствора натрия гидрокарбоната, было выявлено стойкое повышение уровня мочевины до 0,5 ммоль/л (норма 0,15-0,43); кальций/фосфорных и электролитных нарушений не наблюдалось; уровни АСТ (21 МЕ/л) и АЛТ (18 МЕ/л), активность щелочной фосфатазы (149 МЕ/л) были в норме. Сохранялась микроальбуминурия с нарастанием в динамике (микроальбумин/креатинин 271,7 мкг/мг креатинина при норме менее 30), суточная потеря белка и экскреция бета2-микроглобулина были в норме (0,052 г/сут и 105,5 мкг/сут соответственно). Уровень паратгормона был умеренно повышен (103,9 пг/мл при норме 16-62). Сохранялось снижение фильтрационной функции почек без отрицательной динамики за весь период наблюдения (креатинин 75 мкмоль/л, рСКФ 50,1 мл/мин/1,73 м² на фактический рост). При биохимическом исследовании мочи были выявлены гипокальциурия (Са/Сг = 0,03 ммоль/ммоль, суточная экскреция Са 0,006 ммоль/кг/сут), что расценивалось как следствие приема гидрохлортиазида, сохранялось повышение фракционной экскреции натрия (1,88 %) и магния (6,28%). По результатам УЗ-исследования органов брюшной полости и почек определялось усиление эхосигналов от перипортальных зон при нормальной эхогенности и эхоструктуре паренхимы печени, спленомегалия, плохая дифференцировка и повышение эхогенности паренхимы почек, немногочисленные кисты без увеличения числа и нарастания их размеров в динамике. Было рекомендовано продолжить коррекцию кислотно-основного состояния 5% раствором натрия гидрокарбоната и прием эналаприла с антипротеинурической и нефропротективной целью.

Обсуждение

Основные клинические проявления заболевания в виде черепно-лицевых и скелетных аномалий были диагностированы у нашего пациента антенатально и в раннем неонатальном периоде. В период антенатального развития по данным УЗ-исследования на 12-ой неделе гестации было выявлено увеличение толщины воротникового пространства, что согласуется с данными литературы, где предполагается, что данное изменение может быть связано с КЭД [8, 28]. На 20-ой неделе гестации УЗ-исследование плода визуализировало укорочение верхних конечностей, что также является одним из наиболее частых клинических симптомов, выявляемых антенатально [10].

Учитывая наличие у ребенка диспропорционального телосложения с укорочением конечностей, маленьких кистей и стоп в неонатальном периоде

была заподозрена гипохондроплазия, ДНК-анализ на частые мутации в гене *FGFR3* не выявил патогенных вариантов. При этом симптомокомплекс в виде укорочения верхних конечностей, характерных лицевых дисморфий (высокий лоб, низко посаженные уши, телекант), брахидактилии, которые относятся к часто встречающимся проявлениям синдрома Сенсенбреннера, в сочетании с более редко встречающейся синдактилией (таблица 2) присутствовал у нашего пациента уже в первые дни жизни и мог позволить заподозрить данное заболевание в раннем возрасте. Однако ввиду редкости данной патологии и недостаточной осведомленности специалистов о диагностических критериях КЭД, заболевание было верифицировано только в возрасте 4-х лет после консультации генетика и проведения молекулярно-генетического исследования, выявившего вариант в гене *WDR35* в гомозиготном состоянии. Анализ клинических фенотипов, ассоциированных с вариантами *WDR35*, показал, что костные аномалии в виде укорочения верхних конечностей, брахидактилии и узкой грудной клетки были наиболее часто выявляемыми и составили 22/24 (91,7%), 19/24 (79,2%) и 20/24 (83,3%) случаев соответственно (таблица 1).

Варианты в гене *WDR35* практически в половине случаев (примерно у 48,9% описанных пациентов – таблица 1) являются причиной развития синдрома Сенсенбреннера, что соотносится с данными, опубликованными Lin AE. с соавт. [14]. Кроме того, варианты этого гена также были идентифицированы у лиц с синдромами коротких ребер-полидактилии, Эллиса-ван Кревельда и торакоасфиктической дистрофии [41, 42], однако фенотип, характерный для синдрома Сенсенбреннера, встречается наиболее часто среди всех состояний, ассоциированных с вариантами в гене *WDR35*.

Выявленный у нашего пациента вариант в гене *WDR35* (с.2907G>T, p.Lys969Asn) относится к миссенс-вариантам, которые являются основным типом вариантов нуклеотидной последовательности в гене *WDR35* [21]. Программа патогенности MetaRNN основанная на рекуррентной нейронной сети (RNN), включающая 16 программ оценивающих влияние на функцию белка (SIFT, Polyphen2_HDIV, Polyphen2_HVAR, MutationAssessor, PROVEAN, VEST4, M-CAP, REVEL, MutPred, MVP, PrimateAI, DEOGEN2, CADD, fathmm-XF, Eigen и GenoCanyon), 8 оценок консервативности (GERP, phyloP100way_vertibrate, phyloP30way_mammalian, phyloP17way_primate, phastCons100way_vertibrate, phastCons30way_mammalian, phastCons17way_primate и SiPhy) и информацию о частоте в популяции (проекты 1000 геномов (1000GP), ExAC и gnomAD), оценивает данный вариант как вероятно патогенный. Регион обнаруженной аминокислотной замены лизина на аспарагин в позиции белка 969 является высоко консервативным и не подвержен межвидовым изме-

нениям, что позволяет сделать вывод о значимости сохранения аминокислоты лизин для цилиарной функции белка *WDR35*. По состоянию на конец 2023 года, описано 23 миссенс-варианта в гене *WDR35* у пациентов с фенотипом, связанным с цилиопатией, из которых 13 вариантов были обнаружены у лиц с фенотипом синдрома Сенсенбреннера [8]. Ранее вариант с.2907G>T был описан у одного ребенка (девочка 6 лет) как вариант с неопределенной клинической значимостью в компаунд гетерозиготном состоянии [43], о случаях с гомозиготным носительством данного варианта, как было у нашего пациента, до настоящего времени не сообщалось.

Достоверных данных о наличии генотип-фенотипических ассоциаций у пациентов с синдромом Сенсенбреннера вследствие мутаций в различных генах, в настоящее время не получено [10]. Кроме того, клинические характеристики гетерогенны для одного и того же генотипа, присутствует как межсемейная, так и внутрисемейная вариабельность клинических проявлений [10].

Сагиттальный краниосиноз, потребовавший хирургической коррекции у нашего пациента в возрасте 14 месяцев, является одним из характерных проявлений и встречается, по данным проанализированных нами генетически верифицированных клинических наблюдений в 46,9% случаев, наиболее часто у пациентов с вариантами в гене *WDR35* (14/24 случаев, 58,3%) (таблица 1).

Изменения со стороны печени у нашего пациента в виде непостоянного повышения трансаминаз, усиления эхосигналов от перипортальных зон при нормальной экзогенности и экоструктуре паренхимы печени по данным УЗ-исследования настораживают в отношении развития фиброза и цирроза печени в отдаленном периоде. Указания на поражение печени той или иной степени выраженности встречается примерно у 20% пациентов с синдромом Сенсенбреннера, независимо от гена и типа варианта нуклеотидной последовательности (таблица 1). В настоящее время, в литературе имеется единственное описание 7-летнего мальчика с синдромом Сенсенбреннера ассоциированного с биаллельными вариантами в гене *WDR35* с развитием терминальной стадии заболевания печени, потребовавшей трансплантации [44]. Также имеются данные о комбинированной трансплантации печени и почек у двух пациентов с вариантами в гене *IFT122* [1, 38].

Глазные аномалии при синдроме Сенсенбреннера могут быть связаны с нарушением остроты зрения вследствие нистагма, эзотропии, косоглазия, гиперметропии, астигматизма, никталопии и дефектами заднего сегмента глаза, включая пигментный ретинит, палочковидную дистрофию и атрофию зрительного нерва [14]. У нашего пациента имел место астигматизм без значимого нарушения остроты зрения, данных за ретинит и нарушение функции зрительного нерва получено не было.

Патология почек при синдроме Сенсенбреннера, по результатам проведенного нами анализа, встречается у более чем 80% пациентов вне зависимости от генетических вариантов (таблица 1). Вариабельность почечных проявлений от изолированного нарушения концентрационной способности почек до развития нефронофтиза и прогрессирующего снижения функции почек с развитием тХПН обеспечивается расположением первичной реснички в различных частях нефрона [37]. По результатам исследования Walczak-Sztulpa J. с соавт., целью которого было установить морфологические особенности ресничек у пациента с фенотипом синдрома Сенсенбреннера вследствие мутаций в гене *WRD35*, было выявлено значительное увеличение длины, ширины и объема реснички по сравнению с контролем [8]. Белок, кодируемый *WDR35*, принадлежит к комплексу IFT-A, и, таким образом, наблюдаемые аномалии реснички у пациентов с синдромом Сенсенбреннера, могут быть связаны с дефектным механизмом IFT, приводящим к накоплению белков вдоль цилиарной аксономы [6, 7]. При морфологическом исследовании первичной реснички у пациентов с синдромом Жубера и аутосомно-рецессивной поликистозной болезнью почек также были выявлены изменения реснички в виде увеличения ее длины, ширины и объема [45, 46].

Впервые изменения со стороны почек у нашего пациента были диагностированы в возрасте 2-х лет в виде единичных двухсторонних кист, что, по данным различных авторов, может быть одним из первых почечных проявлений у детей с синдромом Сенсенбреннера [17, 19].

По данным литературы у пациентов с вариантами в гене *WRD35*, мочевого синдром в виде микроальбуминурии, протеинурии был описан в единичных наблюдениях [17, 19, 21], тогда как у пациентов с вариантами в гене *IFT140* протеинурия различной степени выраженности имела место у большинства пациентов (5/7 случаев, 71,4%) (таблица 1) [28, 29]. У нашего ребенка протеинурия впервые была выявлена в возрасте 4-х лет и носила смешанный характер (гломерулярный и тубулярный). Анализируя опубликованные клинические наблюдения, мы нашли единичные случаи, описывающие характер тубулярных расстройств у пациентов с синдромом Сенсенбреннера, в частности глюкозурию у пациента с вариантом в гене *IFT140* [28] и метаболический ацидоз у пациентов с вариантами в гене *WRD35* до развития почечной недостаточности [17, 19]. У нашего пациента тубулярные нарушения были представлены низкомолекулярной протеинурией, повышением экскреции с мочой электролитов, в частности натрия, калия и магния, а также метаболическим ацидозом, что свидетельствовало о дисфункции всех отделов нефрона.

Снижение функции почек является основной причиной нарушения качества жизни и смертности у пациентов с синдромом Сенсенбреннера и присутствует в более чем 70% случаев у пациентов с вариантами в гене *WRD35* и *WRD19* и у 100% (7/7) пациентов с вариантами в гене *IFT140* (таблица 1). Терминальная стадия ХПН, на момент описания клинического наблюдения, имела место у 44,9% пациентов с генетически верифицированным синдромом Сенсенбреннера и большинство из них имели варианты в генах *IFT140* (6/7 случаев, 85,7%) и *WRD19* (7/9 случаев, 77,8%) (таблица 1). По данным Ryzko J. с соавт., суммировавших литературные данные за последние 10 лет, имеются сообщения только о 13 пациентах с мутациями в генах *WDR35*, *IFT140* и *IFT144/WDR19*, которым была проведена трансплантация почки [1]. Возраст пациентов на момент трансплантации варьировал от 2,5 до 14 лет. При этом часть пациентов, достигших терминальной стадии ХПН, продолжали получать диализ в ожидании трансплантации почки [1].

Учитывая низкую специфичность и отсутствие яркой клинической симптоматики, почечные проявления заболевания, в том числе снижение фильтрационной функции, длительное время остаются не диагностированными. При этом ранняя верификация крайне важна для своевременного начала консервативного лечения ХБП. Проведенный нами анализ литературы не показал наличия данных о применении с нефропротективной целью иАПФ или блокаторов рецепторов к ангиотензину (БРА) у пациентов с синдромом Сенсенбреннера. Возможно, это связано с тем, что у большого количества пациентов заболевание было диагностировано уже на стадии тХПН [15, 16, 19, 26, 29]. У нашего пациента терапия иАПФ была инициирована на стадии ХБП 3А с нефропротективной и антипротеинурической целью. Антипротеинурический эффект был достигнут непосредственно после старта терапии. Стабилизация фильтрационной функции почек через год от начала терапии иАПФ также была расценена как положительный нефропротективный эффект.

Поскольку таргетной терапии синдрома Сенсенбреннера вообще, и его почечных проявлений в частности, в настоящее время не разработано, то целью консервативного лечения является коррекция осложнений хронической почечной недостаточности: водно-электролитного дисбаланса, кислотно-основного состояния, анемии, артериальной гипертензии, минеральных нарушений костной ткани, задержки роста и белково-энергетической недостаточности. Учитывая хорошую почечную выживаемость и отсутствие данных за рецидив заболевания в трансплантате, своевременное проведение трансплантации почки является основной задачей для данной категории пациентов [23].

Заключение

Синдром Сенсенбреннера это цилиопатия с полисистемным поражением, для диагностики которого и последующего динамического наблюдения требуется мультидисциплинарная команда специалистов, включающая с себя педиатра, генетика, невролога, нейрохирурга, ортопеда, окулиста, пульмонолога, нефролога и трансплантолога. Учитывая развитие почечной недостаточности, определяющей выживаемость пациентов с данной патологией, необходима верификация заболевания еще на ранней стадии снижения функции почек для своевременного назначения нефропротекции и консерватив-

ной терапии осложнений хронической болезни почек. Эффективность нефропротективной терапии и АПФ и БРА при синдроме Сенсенбреннера требует когортных исследований, что крайне затруднено ввиду низкой распространенности и поздней верификации (на стадии тХПН) заболевания. Широкая информированность различных специалистов о патогномичных симптомах, наличие которых позволяет заподозрить синдром Сенсенбреннера, в частности долихоцефалия, краниосинозоз, укорочение верхних конечностей и брахидактилия, которые относятся к наиболее часто встречающимся проявлениям заболевания, позволят сократить сроки верификации диагноза.

Авторы не имеют конфликта интересов.

The authors declare no conflict of interest.

Вклад авторов:

С.В.П., А.В.Т., Т.В.М. – сбор и обработка клинических данных, С.В.П., А.В.Т. – написание исходного варианта текста рукописи, Т.С.Н. – проведение генетических исследований, С.В.П. – окончательное редактирование текста рукописи.

Author's contribution:

S.V.P., A.V.T., T.V.M. – data collection and analysis, S.V.P., A.V.T. – writing the original version of the manuscript, T.S.N. – genetic research, S.V.P. – final editing of the text of the manuscript.

Информация об авторах:

Светлана Валентиновна Папиз – канд. мед. наук, ведущий научный сотрудник Научно-исследовательского клинического института педиатрии и детской хирургии им. академика Ю.Е. Вельтищева», ФГАОУ ВО «Российский Национальный Исследовательский Медицинский Университет имени Н.И. Пирогова» Министерства Здравоохранения Российской Федерации, отдел наследственных и приобретенных болезней почек имени профессора М.С. Игнатовой, e-mail: papijsveta@mail.ru, <https://orcid.org/0000-0001-6459-2795>

Топчий Анастасия Владимировна – клинический ординатор обособленного структурного подразделения «Научно-исследовательский клинический институт педиатрии и детской хирургии имени академика Ю.Е. Вельтищева», ФГАОУ «Российский национальный исследовательский медицинский университет имени Н.И. Пирогова» МЗ РФ, кафедра инновационной педиатрии и детской хирургии ФДПО, e-mail: anastasia_topchiy@mail.ru, <https://orcid.org/0009-0001-3993-8472>

Маркова Татьяна Владимировна – врач-генетик; ведущий научный сотрудник ФГБНУ «Медико-генетический научный центр имени академика Н.П. Бочкова», e-mail: markova@med-gen.ru, <https://orcid.org/0000-0002-2672-6294>

Нагорнова Татьяна Сергеевна – врач лабораторной генетики; ФГБНУ «Медико-генетический научный центр имени академика Н.П. Бочкова», e-mail: t.korotkaya90@gmail.com, <https://orcid.org/0000-0003-4527-4518>

Author's information:

Dr. Svetlana V. Papizh, e-mail: papijsveta@mail.ru, <https://orcid.org/0000-0001-6459-2795>

Dr. Anastasia V. Topchiy, e-mail: anastasia_topchiy@mail.ru, <https://orcid.org/0009-0001-3993-8472>

Dr. Tatiana V. Markova, e-mail: markova@med-gen.ru, <https://orcid.org/0000-0002-2672-6294>

Dr. Tatiana S. Nagornova, e-mail: t.korotkaya90@gmail.com, <https://orcid.org/0000-0003-4527-4518>

Список литературы

1. Ryżko J, Walczak-Sztulpa J, Czubkowski P. et al. Case Report: Sequential Liver After Kidney Transplantation in a Patient With Sensenbrenner Syndrome (Cranioectodermal Dysplasia). *Front Pediatr*. 2022. 10:834064. doi: 10.3389/fped.2022.834064
2. Mill P, Christensen ST, Pedersen LB. Primary cilia as dynamic and diverse signalling hubs in development and disease. *Nat Rev Genet*. 2023. 24(7):421-441. doi: 10.1038/s41576-023-00587-9
3. Sensenbrenner JA, Dorst JP, Owens RP. New syndrome of skeletal, dental and hair anomalies. *Birth Defects Orig Artic Ser*. 1975. 11(2):372-9
4. Levin LS, Perrin JC, Ose L. et al. A heritable syndrome of craniosynostosis, short thin hair, dental abnormalities, and short limbs: cranioectodermal dysplasia. *J Pediatr*. 1977. 90(1):55-61. doi: 10.1016/s0022-3476(77)80764-6
5. Oud MM, Lamers IJ, Arts HH. Ciliopathies: Genetics in Pediatric Medicine. *J Pediatr Genet*. 2017. 6(1):18-29. doi: 10.1055/s-0036-1593841
6. Pazour GJ, Quarmby L, Smith AO. et al. Cilia in cystic kidney and other diseases. *Cell Signal*. 2020. 69:109519. doi: 10.1016/j.cellsig.2019.109519
7. McConnachie DJ, Stow JL, Mallett AJ. Ciliopathies and

the Kidney: A Review. *Am J Kidney Dis.* 2021. 77(3):410-419. doi: 10.1053/j.ajkd.2020.08.012

8. *Walczak-Sztulpa J, Wawrocka A, Kuszel L. et al.* Ciliary phenotyping in renal epithelial cells in a cranioectodermal dysplasia patient with WDR35 variants. *Front Mol Biosci.* 2023. 10:1285790. doi: 10.3389/fmolb.2023.1285790

9. *Bai Y, Wei C, Li P. et al.* Primary cilium in kidney development, function and disease. *Front Endocrinol (Lausanne).* 2022. 13:952055. doi: 10.3389/fendo.2022.952055

10. *Tan W, Lin A, Keppler-Noreuil K.* Cranioectodermal Dysplasia. 2013. Updated 2022. In: Adam MP, Feldman J, Mirzaa GM, Pagon RA, Wallace SE, Bean LJH, Gripp KW, Amemiya A, editors. *GeneReviews®* [Internet]. Seattle (WA): University of Washington, Seattle; 1993–2024.

11. *Gilissen C, Arts HH, Hoischen A. et al.* Exome sequencing identifies WDR35 variants involved in Sensenbrenner syndrome. *Am J Hum Genet.* 2010. 87(3):418-23. doi: 10.1016/j.ajhg.2010.08.004

12. *Bacino CA, Dhar SU, Brunetti-Pierri N. et al.* WDR35 mutation in sibs with Sensenbrenner syndrome: a ciliopathy with variable phenotype. *Am J Med Genet A.* 2012. 158A(11):2917-24. doi: 10.1002/ajmg.a.35608

13. *Hoffer JL, Fryssira H, Konstantinidou AE. et al.* Novel WDR35 mutations in patients with cranioectodermal dysplasia (Sensenbrenner syndrome). *Clin Genet.* 2013. 83(1):92-5. doi: 10.1111/j.1399-0004.2012.01880.x

14. *Lin AE, Traum AZ, Sabai I. et al.* Sensenbrenner syndrome (Cranioectodermal dysplasia): clinical and molecular analyses of 39 patients including two new patients. *Am J Med Genet A.* 2013. 161A(11):2762-76. doi: 10.1002/ajmg.a.36265

15. *Li Y, Garrod AS, Madan-Khetarpal S. et al.* Respiratory motile cilia dysfunction in a patient with cranioectodermal dysplasia. *Am J Med Genet A.* 2015. 167A(9):2188-96. doi: 10.1002/ajmg.a.37133

16. *Antony D, Nampoory N, Bacchelli C. et al.* Exome sequencing for the differential diagnosis of ciliary chondrodysplasias: Example of a WDR35 mutation case and review of the literature. *Eur J Med Genet.* 2017. 60(12):658-666. doi: 10.1016/j.ejmg.2017.08.019

17. *Walczak-Sztulpa J, Wawrocka A, Sobierajewicz A. et al.* Intrafamilial phenotypic variability in a Polish family with Sensenbrenner syndrome and biallelic WDR35 mutations. *Am J Med Genet A.* 2017. 173(5):1364-1368. doi: 10.1002/ajmg.a.38163

18. *Walczak-Sztulpa J, Wawrocka A, Sniader-Lesniak A. et al.* Clinical and molecular genetic characterization of a male patient with Sensenbrenner syndrome (cranioectodermal dysplasia) and biallelic WDR35 mutations. *Birth Defects Res.* 2018. 110(4):376-381. doi: 10.1002/bdr2.1151

19. *Walczak-Sztulpa J, Wawrocka A, Leszczynska B. et al.* Prenatal genetic diagnosis of cranioectodermal dysplasia in a Polish family with compound heterozygous variants in WDR35. *Am J Med Genet A.* 2020. 182(10):2417-2425. doi: 10.1002/ajmg.a.61785

20. *Brndiarova M, Mraz M, Kolkova Z. et al.* Sensenbrenner Syndrome Presenting with Severe Anorexia, Failure to Thrive, Chronic Kidney Disease and Angel-Shaped Middle Phalanges in Two Siblings. *Mol Syndromol.* 2021. 12(4):263-267. doi: 10.1159/000515645

21. *Li L, Liu C, Tian M. et al.* Novel compound heterozygous WDR35 variants in a Chinese patient associated with cranioectodermal dysplasia and ectopic testis: a case report and review of the literature. *BMC Pediatr.* 2023. 23(1):407. doi: 10.1186/s12887-023-04110-1

22. *Stokman MF, van der Zwaag B, van de Kar NCAJ. et al.* Clinical and genetic analyses of a Dutch cohort of 40 patients with a nephronophthisis-related ciliopathy. *Pediatr Nephrol.* 2018. 33(10):1701-1712. doi: 10.1007/s00467-018-3958-7

23. *Quinaux T, Custodi V, Putoux A. et al.* Sensenbrenner syndrome: a further challenge in evaluating sagittal synostosis and a need for a multidisciplinary approach. *Childs Nerv Syst.* 2021. 37(5):1695-1701. doi: 10.1007/s00381-021-05075-1

24. *Ackah RL, Yoeli D, Kueht M. et al.* Orthotopic liver transplantation for Sensenbrenner syndrome. *Pediatr Transplant.* 2018. 22(1). doi: 10.1111/petr.13077

25. *Walczak-Sztulpa J, Wawrocka A, Stańczyk M. et al.* Interfamilial clinical variability in four Polish families with cranioectodermal dysplasia and identical compound heterozygous variants in WDR35. *Am J Med Genet A.* 2021. 185(4):1195-1203. doi: 10.1002/ajmg.a.62067

26. *Bayat A, Kerr B, Douzgon S; DDD Study.* The evolving craniofacial phenotype of a patient with Sensenbrenner syndrome caused by IFT140 compound heterozygous mutations. *Clin Dysmorphol.* 2017. 26(4):247-251. doi: 10.1097/MCD.000000000000169

27. *Walczak-Sztulpa J, Wawrocka A, Doornbos C. et al.* Identical IFT140 Variants Cause Variable Skeletal Ciliopathy Phenotypes—Challenges for the Accurate Diagnosis. *Front Genet.* 2022. 13:931822. doi: 10.3389/fgene.2022.931822

28. *Walczak-Sztulpa J, Posmyk R, Bukowska-Olech EM. et al.* Compound heterozygous IFT140 variants in two Polish families with Sensenbrenner syndrome and early onset end-stage renal disease. *Orphanet J Rare Dis.* 2020. 15(1):36. doi: 10.1186/s13023-020-1303-2

29. *Sharova M, Markova T, Sumina M. et al.* Rare IFT140-Associated Phenotype of Cranioectodermal Dysplasia and Features of Diagnostic Journey in Patients with Suspected Ciliopathies. *Genes* 2023. 14, 1553. doi: 10.3390/genes14081553

30. *Walczak-Sztulpa J, Eggenschwiler J, Osborn D. et al.* Cranioectodermal Dysplasia, Sensenbrenner syndrome, is a ciliopathy caused by mutations in the IFT122 gene. *Am J Hum Genet.* 2010. 86(6):949-56. doi: 10.1016/j.ajhg.2010.04.012

31. *Fry AE, Klingenberg C, Matthes J. et al.* Connective tissue involvement in two patients with features of cranioectodermal dysplasia. *Am J Med Genet A.* 2009. 149A(10):2212-5. doi: 10.1002/ajmg.a.33027

32. *Moosa S, Obregon MG, Altmüller J. et al.* Novel IFT122 mutations in three Argentinian patients with cranioectodermal dysplasia: Expanding the mutational spectrum. *Am J Med Genet A.* 2016. 170A(5):1295-301. doi: 10.1002/ajmg.a.37570

33. *Yang Q, Zhang Q, Chen F. et al.* A novel combination of biallelic IFT122 variants associated with cranioectodermal dysplasia: A case report. *Exp Ther Med.* 2021. 21(4):311. doi: 10.3892/etm.2021.9742

34. *Arts HH, Bongers EM, Mans DA. et al.* C14ORF179 encoding IFT43 is mutated in Sensenbrenner syndrome. *J Med Genet.* 2011. 48(6):390-5. doi: 10.1136/jmg.2011.088864

35. *Bredrup C, Saunier S, Oud MM. et al.* Ciliopathies with skeletal anomalies and renal insufficiency due to mutations in the IFT-A gene WDR19. *Am J Hum Genet.* 2011. 89(5):634-43. doi: 10.1016/j.ajhg.2011.10.001
36. *Yoshikawa T, Kamei K, Nagata H. et al.* Diversity of renal phenotypes in patients with WDR19 mutations: Two case reports. *Nephrology (Carlton).* 2017. 22(7):566-571. doi: 10.1111/nep.12996
37. *Gunay-Aygun M.* Liver and kidney disease in ciliopathies. *Am J Med Genet C Semin Med Genet.* 2009. 151C(4):296-306. doi: 10.1002/ajmg.c.30225
38. *Zaffanello M, Diomedè-Camassei F, Melzi ML. et al.* Sensenbrenner syndrome: a new member of the hepatorenal fibrocystic family. *Am J Med Genet A.* 2006. 140(21):2336-40. doi: 10.1002/ajmg.a.31464
39. *Tamai S, Tojo M, Kamimaki T. et al.* Intrafamilial phenotypic variations in cranioectodermal dysplasia: propositus with typical manifestations and her brother with perinatal death. *Am J Med Genet.* 2002. 107(1):78-80. doi: 10.1002/ajmg.10088
40. *Costet C, Betis F, Bérard E. et al.* Rétinopathie pigmentaire et néphropathie tubulo-interstitielle lors du syndrome de Sensenbrenner [Pigmentosum retinis and tubulo-interstitial nephronophthisis in Sensenbrenner syndrome: a case report]. *J Fr Ophtalmol.* 2000. 23(2):158-60
41. *Mill P, Lockhart PJ, Fitzpatrick E. et al.* Human and mouse mutations in WDR35 cause short-rib polydactyly syndromes due to abnormal ciliogenesis. *Am J Hum Genet.* 2011. 88(4):508-15. doi: 10.1016/j.ajhg.2011.03.015
42. *Zhang W, Taylor SP, Ennis HA. et al.* University of Washington Center for Mendelian Genomics; Lachman RS, Krakow D, Cohn DH. Expanding the genetic architecture and phenotypic spectrum in the skeletal ciliopathies. *Hum Mutat.* 2018. 39(1):152-166. doi: 10.1002/humu.23362
43. *Al Noaim K, Aljadhel M, Carré A, et al.* Resolved Severe Primary Hypothyroidism in Sensenbrenner Syndrome Post Hepatorenal Transplantation: A Case Report. *Horm Res Paediatr.* 2023. 96(4):426-431. doi: 10.1159/000528660
44. *Richards S, Aziq N, Bale S. et al.* ACMG Laboratory Quality Assurance Committee. Standards and guidelines for the interpretation of sequence variants: a joint consensus recommendation of the American College of Medical Genetics and Genomics and the Association for Molecular Pathology. *Genet Med.* 2015. 17(5):405-24. doi: 10.1038/gim.2015.30
45. *Srivastava S, Ramsbottom SA, Molinari E. et al.* A human patient-derived cellular model of Joubert syndrome reveals ciliary defects which can be rescued with targeted therapies. *Hum Mol Genet.* 2017. 26(23):4657-4667. doi: 10.1093/hmg/ddx347
46. *Molinari E, Srivastava S, Dewhurst RM. et al.* Use of patient derived urine renal epithelial cells to confirm pathogenicity of PKHD1 alleles. *BMC Nephrol.* 2020. 21(1):435. doi: 10.1186/s12882-020-02094-z

Дата получения статьи: 08.02.2024

Дата принятия к печати: 10.04.2024

Submitted: 08.02.2024

Accepted: 10.04.2024