

Обструктивная уропатия у беременных: урологические и акушерские осложнения

И.Г. Никольская¹, Н.В. Бычкова², А.В. Климова¹

¹ ГБУЗ МО «Московский Областной Научно-исследовательский Институт Акушерства и Гинекологии», 101000, Россия, Москва, ул. Покровка, 22 А

² Урологическая клиника ГБУЗ МО «Московский Областной Научно-исследовательский Клинический институт им. М.Ф. Владимирского», 129110, Россия, Москва, ул. Щепкина, 61/2

Obstructive uropathy in pregnancy: urological and obstetric complications

I.G. Nikolskaya¹, N.V. Bychkova², A.V. Klimova¹

¹ Moscow Regional Research Institute of Obstetrics and Gynecology, 22a Pokrovka str., 101000, Moscow, Russia

² Urological clinic of the Moscow Regional research Clinical Institute named after M. F. Vladimirovsky, 61/2 Shchepkina str., 129110, Moscow, Russia

Ключевые слова: мочевыводящие пути, обструктивная уропатия, беременность, мочекаменная болезнь, врожденные аномалии развития, инфекция мочевыводящих путей, стентирование мочеточников, чрескожная пункционная нефростомия, контактная уретеролитотрипсия, внутриутробное инфицирование плода

Резюме

Обструктивная уропатия (ОУ) как широкое наднозологическое понятие характеризуется структурным или функциональным препятствием нормальному оттоку мочи, иногда приводящему к нарушению функции почек (обструктивной нефропатии). Причина обструкции не всегда может быть диагностирована у беременных из-за невозможности использования при гестации лучевой диагностики. В связи с этим возникают трудности с выбором тактики лечения, ведущим в которой является решение вопроса о целесообразности и, если это необходимо, о выборе метода восстановления пассажа мочи в мочевыводящих путях (МВП), а также длительности пребывания в них дренажных систем. Вариативность возможных урологических и/или акушерских осложнений диктует необходимость улучшения диагностики и оптимизации лечения ОУ у этого особенного контингента беременных. Одним из опасных осложнений обструкции МВП является острый обструктивный пиелонефрит – заболевание, вызванное инфекционным агентом при нарушении уродинамики, что требует неотложного дренирования верхних МВП с проведением последующей антибактериальной терапии (АБТ), при этом дренирование является жизненно необходимой операцией. Особенностью ОУ у беременных является полиэтиологичность: в ее возникновении и развитии могут участвовать несколько взаимно отягощающих факторов: некоторые врожденные аномалии развития (ВАР), с которыми женщина вступает в беременность (анатомические нарушения, включая стриктуры лоханочно-мочеточникового и мочеточниково-пузырного отделов МВП, уретеровазальный конфликт), бессимптомные камни чашечно-лоханочной системы (ЧЛС) почки, смещение которых может приводить к ургентной ситуации, сдавление МВП растущей маткой, реже – внеорганный опухолью. Еще одной особенностью является возможность сходства клинико-лабораторных симптомов при урологических и акушерских осложнениях. Уточнение диагноза, определение показаний к дренированию МВП, правильный выбор способа восстановления пассажа мочи, профилактика и адекватное

Адрес для переписки: Никольская Ирина Георгиевна
e-mail: nikolskaya.55@bk.ru

Corresponding author: Dr. Irina G. Nikolskaya
e-mail: nikolskaya.55@bk.ru

лечение острого обструктивного пиелонефрита, своевременное удаление или замена дренажей – все эти лечебные мероприятия при определенных клинических ситуациях являются дискуссионными и требуют консенсусного осмысления.

Abstract

Obstructive uropathy (OU) as a broad supranosological concept is characterized by a structural or functional obstacle to normal outflow of urine, sometimes leading to impaired renal function (obstructive nephropathy). The cause of obstruction may not always be diagnosed in pregnant women due to inability to use radiation diagnostics during gestation. In this regard, there are difficulties with the choice of treatment tactics, leading to a decision on the feasibility and, if necessary, the choice of a method for restoring the passage of urine in the urinary tract (UT), as well as the duration of the presence of drainage systems in them. The variability of possible urological and/or obstetric complications dictates the need to improve the diagnosis and to optimize the treatment of OU in pregnant women. One of the dangerous complications of UT obstruction is acute obstructive pyelonephritis – a disease caused by an infectious agent in violation of urodynamics, which requires urgent drainage of the upper UT with subsequent antibacterial therapy, while drainage is a vital operation. A feature of acute OU in pregnant women is polyethologicity: several mutually aggravating factors may participate in its occurrence and development: some congenital malformations (CM) with which woman enters pregnancy (anatomical disorders, including strictures of the ureter-vesical or pelvic-ureteral joints, vasoureteral conflict), asymptomatic stones of the calyx-pelvic system of the kidney, whose displacement can lead to urgent situation, compression of UT by a growing uterus, and, less often, a tumor. Another feature of OU is the possibility of similar clinical and laboratory symptoms in urological and obstetric complications. Clarification of the diagnosis, determination of indications for drainage of the UT, the correct choice of method for restoring the passage of urine, prevention and adequate treatment of acute obstructive pyelonephritis, timely removal or replacement of drains – all these therapeutic measures in certain clinical situations are debatable and require consensus understanding.

Key words: urinary tract, obstructive uropathy, pregnancy, urolithiasis, congenital malformations, urinary tract infection, ureteral stenting, percutaneous puncture nephrostomy, contact ureterolithotripsy, fetal intrauterine infection

Введение

Обструктивная уропатия (ОУ) – полиэтиологическая патология, характерным для которой является обструкция мочевыводящих путей (МВП). ОУ может быть полной или частичной, одно- или двухсторонней, острой или хронической [1]. Обструкция может происходить на любом уровне МВП, как в суправезикальном отделе (в шейках чашечек почки, в прилоханочном отделе мочеточника, в месте его перекреста с подвздошными сосудами, в интрамуральном отделе), так и в инфравезикальном отделе (в области шейки мочевого пузыря, уретры и меатуса). Если в ОУ вовлекается почечная паренхима, где процесс затрагивает гломерулы, проксимальные и дистальные каналы, собирательные трубочки, то присоединяются/прогрессируют артериальная гипертензия, протенинурия, азотемия. Согласно данным Glenn M. Preminger, 2018 год, механизм развития ОУ включает в числе многих факторов повышенное внутриканальцевое давление и локальную ишемию. При двусторонней обструкции нефропатия может приводить к развитию/прогрессированию почечной недостаточности. В редких случаях почечная недостаточность развивается и при односторонней обструкции за счет формирования синергетического спазма сосудов или мочеточника контралатеральной почки [1].

Этиология и патогенез обструктивной уропатии при беременности

В патогенезе ОУ при беременности важное значение имеет гестационная перестройка организма. С 10-12 недель и почти до 30-32 недель постепенно снижаются мышечный тонус и сократительная активность мочеточников. Под воздействием повышенного уровня прогестерона, эстрадиола и других эстрогенов, а также глюкокортикоидов у беременных происходит дилатация, удлинение и искривление мочеточников, снижение тонуса и перистальтики МВП, приводящие к их гипотонии, дискинезии/гипокинезии и застою мочи с её возможным инфицированием [2]. Нарушение уродинамики нарастает с увеличением срока беременности по мере компрессии мочеточников расширенными яичниковыми венами и растущей беременной маткой, что особенно проявляется при многоплодии, многоводии, крупном плоде, узком тазе. Стаз мочи является предрасполагающим фактором персистенции микрофлоры. Инфекция в моче при нарушении уродинамики вызывает острый обструктивный пиелонефрит, а воспалительные изменения стенки мочеточника усугубляют уростаз. Это может приводить к жизнеугрожающим урологическим, акушерским и перинатальным осложнениям, таким как гнойный деструктивный пиелонефрит, уросепсис, внутри-

тробный сепсис, внутриутробное инфицирование плода (ВУИ), а также к невынашиванию или преждевременным родам, выявляемых в подобной ситуации в 15-19% случаев [3, 4].

Для того, чтобы предотвратить необратимые повреждения, острую обструкцию мочевых путей необходимо как можно быстрее диагностировать и лечить.

Ургентная ситуация с нарастающей или сохраняющейся ОУ и тем более с присоединяющейся воспалительной симптоматикой вынуждает прибегнуть к выполнению дренирующих операций даже в случаях с невыясненной причиной самой обструкции.

Чаще всего причиной острой ОУ у беременных являются осложнения мочекаменной болезни (МКБ). Камень мочеточника, мигрировавший из чашечно-лоханочной системы почки в мочеточник, вызывает нарушение пассажа мочи, что проявляется характерной болевой симптоматикой. Среди других причин нарушений уродинамики при беременности выделяют врожденные аномалии развития (ВАР) мочевой системы с хроническим уростазом, усугубляющимся по мере увеличения срока гестации механическим сдавлением МВП беременной маткой с присоединением острого обструктивного пиелонефрита. Следует также учитывать вероятность вторичного камнеобразования при врожденных аномалиях развития (ВАР) почек и МВП на фоне имеющихся изменений уродинамики и инфекции в моче. Конкременты, как правило, образуются в мочевой системе женщины еще до наступления беременности и часто никак себя не проявляют. При беременности они выявляются либо при ультразвуковом исследовании (УЗИ) как находка, либо при клинических проявлениях осложнений МКБ в виде почечной колики и/или острого обструктивного пиелонефрита. Это возможно при всех сроках гестации и часто провоцируется самим состоянием беременности с характерной для нее гормональной перестройкой. Вероятность первичного образования камней в почках непосредственно в период гестации низка из-за повышения коллоидной активности мочи у беременной женщины, а частота миграции камней, наоборот, повышена вследствие характерного снижения тонуса и изменения перистальтики мочеточников под воздействием гормонов беременности [5].

Методы диагностики обструктивной уропатии у беременных

Уточнение этиологии острой ОУ у беременной пациентки является актуальной задачей, для которой должны быть применены все разрешенные во время беременности методы диагностики с целью проведения не только дренирующей операции, но и при возможности устранения самой причины обструкции.

Основным визуализирующим методом обследования почек и верхних МВП у беременных яв-

ляется трансабдоминальное УЗИ мочевой системы и магнитно-резонансная томография (МРТ), которая используется во второй половине беременности (после 23 недель) в тех случаях, когда необходимо дифференцировать причины болей в животе и определиться с тактикой ведения пациентки. При диагностике ОУ, вызванной камнем мочеточника высокая точность УЗИ сочетается с его наименьшим негативным воздействием на беременную и плод и имеет 77% прогностической ценности [3]. (Рис. 1. Собственное наблюдение). При этом следует учитывать, что визуализация камней мочеточников при гестации затруднительна, а иногда невозможна. Необходимо отметить, что граница между расширением МВП при острой ОУ и их «физиологическим» расширением, обусловленным гестационной перестройкой во второй половине беременности, очень условна. В третьем триместре беременности до 90% беременных имеют расширение верхних МВП справа, которое, в случае бессимптомного течения расценивается как физиологическое, а при пиелонефрите или почечной колике – как проявление ОУ. Следовательно, четких научно обоснованных критериев дифференцирования патологической дилатации МВП с физиологической гестационной по данным УЗИ на сегодняшний день не имеется. Это может создавать определенные трудности, связанные с запоздалой диагностикой острой ОУ и, соответственно, с началом лечения. Помощь в дифференциальной диагностике подобных состояний следует искать в клинико-лабораторной картине.

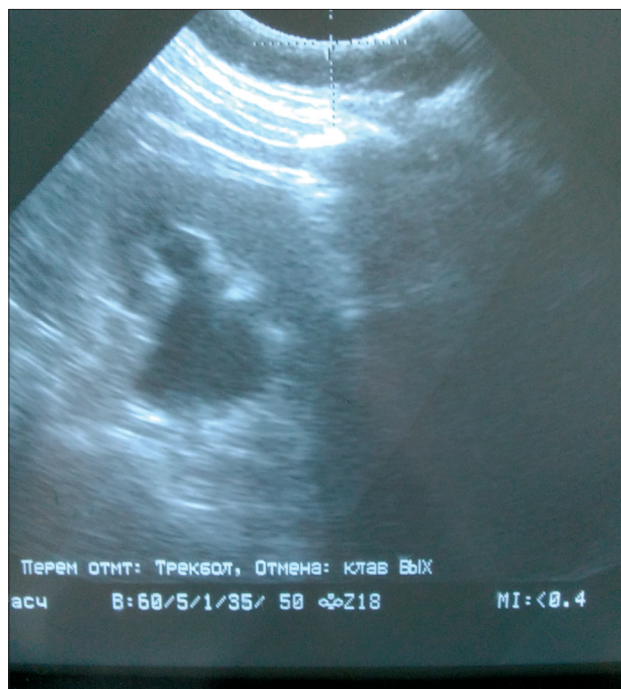


Рис. 1. Ультразвуковое исследование. Дилатация чашечно-лоханочной системы при обструктивной уропатии у беременной
Fig. 1. Ultrasound examination. Dilatation of the calico-pelvic system in a pregnant woman with obstructive uropathy

Наличие таких клинических жалоб у больной, как нарастающие боли в области почки с характерной иррадиацией, озноб, гипертермия, выраженная интоксикация, гематурия, усугубление гидронефроза, рецидивирующая почечная колика, признаки острого повреждения почек и/или воспалительной реакции в клинических и биохимических исследованиях, следует трактовать в пользу острой обструкции, что требует немедленного начала лечения с применением инвазивных методов дренирования МВП [6].

Клинические проявления обструктивной уропатии во время беременности

Клинические проявления ОУ различаются в зависимости от локализации, степени обструкции и скорости ее развития. Боль является наиболее частым признаком дилатации верхних МВП или растяжения почечной капсулы. Изменения в верхнем отделе мочеточника или почке сопровождаются болью или повышенной чувствительностью в поясничной области, в то время как острая обструкция нижнего отдела мочеточника чаще вызывает одностороннюю боль с соответствующей иррадиацией в половые губы и дизурию. При полной обструкции мочеточника боль может быть резко выраженной и сопровождаться тошнотой и рвотой. Боль может быть минимальной или вообще отсутствовать при частичной или медленно развивающейся ОУ (например, при рецидиве ОУ после перенесенной в детстве операции в связи с врожденным рефлюксирующим мегауретером при прогрессировании беременности) [7]. Объем выделенной мочи при односторонней обструкции, как правило, не уменьшается. При полной двухсторонней обструкции мочеточников развивается анурия. При неполной обструкции может возникать полиурия вследствие нарушения концентрационной способности почек и реабсорбции натрия. Присоединяющаяся на фоне ОУ инфекция мочевыводящих путей (ИМП) вносит в клиническую картину новые симптомы: дизурию, пиурию, лихорадку, а в наиболее тяжелых случаях – сепсис.

Тактика лечения

Выбор тактики лечения ОУ и решение основного вопроса о способе дренирования в каждом конкретном клиническом случае зависят от ряда факторов, где ключевыми являются причина, уровень обструкции, наличие воспалительных осложнений. При этом требуется индивидуальный подход к каждой пациентке с учетом срока гестации, особенностей течения беременности, длительности заболевания, выраженности клинических проявлений, наличия отягчающих факторов, таких как ВАР мочевой системы, МКБ в анамнезе, сахарный диабет. Следует учитывать возможность «скрытой» инфекции, а также высокий риск инфицирования нозокомналь-

ной флорой. ИМП с признаками обструкции при беременности всегда является осложненной, что необходимо учитывать при оценке степени рисков гестационных и урологических осложнений [8].

В случаях острой ОУ, при отсутствии интоксикации методом выбора, прежде всего, является консервативное лечение, направленное на восстановление пассажа мочи: обезболивающая – с возможностью применения опиатов или нестероидных противовоспалительных средств (вторая группа используется только при сохранной функции почек), спазмолитическая, антибактериальная (АБТ) [8], инфузионная, позиционная терапия. Следует учитывать абсолютные противопоказания к АБТ при полной обструкции мочеточника. Чаще всего (в 70-80% случаев) такое лечение дает положительный эффект: колика купируется с отхождением мелкого конкремента и восстановлением уродинамики. Согласно данным Max Drescher и др., 2018 г., обобщивших частоту осложнений беременности у 3904 беременных с МКБ, родоразрешенных в Калифорнии и Флориде, консервативное лечение ОУ имеет успех в 71,4% случаев [9]. В случае отсутствия эффекта от консервативной тактики, при рецидивирующем характере почечной колики, или ургентной ситуации: картине острого обструктивного пиелонефрита, наличии обструктивной нефропатии (острого повреждения почек, связанного с обструкцией), симптомах выраженной интоксикации, приступают к инвазивным методам лечения, которые могут осуществляться под любым видом обезболивания (регионарной, общей или местной анестезией), и перед которыми целесообразно применение антитромботической профилактики низкомолекулярным гепарином [3]. Таких беременных, требующих дренирующих вмешательств, в исследованиях Max Drescher, было чуть меньше 30%, а это немалая частота [9].

Восстановление адекватного оттока мочи достигается дренированием верхних МВП: внутренним – ретроградным стентированием мочеточника (СМ) с установкой в нем стента, или наружным – чрескожной пункционной нефростомией (ЧПНС). При уточнении диагноза «камень мочеточника» и отсутствии противопоказаний в виде острого пиелонефрита возможна радикальная малоинвазивная операция – контактная уретеролитотрипсия (КУЛТ). При проведении дренирующих операций следует четко придерживаться следующих правил: СМ или КУЛТ производятся только при отсутствии развернутой клинической картины острого пиелонефрита. В случае необходимости дренирующей операции у пациенток с множественной МКБ, диабетической нефропатией, ВАР мочевыделительной системы, следует отдавать предпочтение ЧПНС. При остром обструктивном пиелонефрите методом выбора дренирования у беременных является только ЧПНС. Следует подчеркнуть, что все инвазивные способы дренирования имеют свои как положительные, так

и отрицательные стороны, что определяется частотой послеоперационных осложнений.

Согласно публикациям К.А. Локшина, 2019 г., существующая до настоящего времени общепринятая тактика дренирования верхних МВП с длительным нахождением дренажных систем и их обязательным удалением лишь через 3-4 недели после родов, не обоснована доказательной медициной, в то время как риск осложнений от длительного нахождения дренажей в МВП очень высок. Автор исходит из всеми признанного факта «поведения» дренажных систем в МВП с инфицированием и солевой инкрустацией, нарушающими их проходимость и, тем самым, способствующими рецидивам обструкции. Он предлагает проведение СМ с последующим удалением стентов по окончании АБТ [6]. Данный подход еще не подтвержден значительным числом исследований и отдельных клинических наблюдений, но, безусловно, заслуживает внимания. Поэтому мониторинг беременных с наличием дренажей в мочевой системе должен быть особенно пунктуальным и мультидисциплинарным. Ретроградное стентирование или ЧПНС должны проводиться для купирования почечной колики или для дренирования инфицированной чашечно-лоханочной системы (ЧЛС) в случае обструкции, однако четких развернутых указаний, касающихся сроков пребывания дренажей, основанных на доказательной медицине в многочисленных урологических руководствах на настоящий момент не имеется. Поскольку причиной ОУ во время беременности чаще всего является МКБ, хотелось бы подробнее остановиться именно на данной патологии, и ее особенностях при гестации.

Мочекаменная болезнь, ее обострение и лечение у беременных

По имеющимся данным в последнее десятилетие наблюдается рост МКБ. В Российской Федерации заболеваемость МКБ непрерывно увеличивается, и если в 2005 году ее частота составляла 567,6 случаев на 100 000 человек, то в 2016 году эти показатели увеличились до 737,5 на 100 000 населения [10]. Ежегодный прирост заболеваемости МКБ составляет 3%. Это происходит, в том числе и за счет «сложных» форм МКБ: 2-х стороннего рецидивного кораллоподобного нефролитиаза, а также камнеобразования при ВАР МВП. Именно «сложные» формы МКБ являются показанием к госпитализации пациентов в урологические отделения третьего уровня и порой требуют проведения повторных операций с применением нестандартных подходов к дренированию МВП. Согласно исследованию Max Drescher и др., 2018 г, известно, что МКБ, в ее различных формах, встречается у 0,14-0,8% беременных [9], однако, в связи с ростом заболеваемости МКБ в настоящее время, этот показатель требует уточнения. По дан-

ым L. Reinstatler и др., 2017 г. распространенность нефролитиаза достоверно возрастает с увеличением паритета – с 5,2% среди тех, у кого не было зарегистрировано беременностей, до 12,4% у кого их было три и более. Средняя распространенность нефролитиаза среди женщин репродуктивного возраста по данным его исследования составляет 6,4% [11].

При МКБ типичная клиника почечной колики развивается у беременных реже, нежели периодически возобновляющиеся тупые боли в поясничной области и в нижних отделах живота. Это вызывает необходимость проведения дифференциальной диагностики с язвенной болезнью, радикулитом, постуральным синдромом, острым аппендицитом, острым холециститом или началом родовой деятельности. Следует обратить внимание на тот факт, что ОУ с картиной острого повреждения почек (нарастания креатинина сыворотки крови $>26,5$ мкмоль/л в течение 48 часов, или в 1,5 раза от исходного в течение 7 суток, а также при олигурии менее 0,5 мл/кг/ч в течение 6 часов), а также в ряде случаев с нарастающей протеинурией и артериальной гипертензией, необходимо дифференцировать с преэклампсией при помощи как визуализационных исследований, так и определения биомаркера этого грозного осложнения (ангиогенного коэффициента sFlt1/PlGF) [7]. МКБ у беременных очень часто сопровождается присоединением ИМП в виде бактериурии или же осложняется обострением хронического пиелонефрита, – в этой ситуации частота гестационных осложнений резко возрастает [12-15]. При диагностированной до беременности МКБ, ИМП во время гестации наблюдается в 40% случаев. Вместе с тем, самый высокий риск преждевременных родов наблюдается именно у этой категории беременных. Исследование, проведенное в период с 2007 по 2011 гг., показало, что преждевременные роды имели место у 9,1% при МКБ, не требовавшей во время гестации инвазивных урологических вмешательств, у 11,2% беременных, перенесших СМ и у 19,5% с ЧПНС. Автором сделан вывод, что ОУ, ставшая показанием к проведению инвазивных манипуляций, равно как и осложнения после них, в наибольшей степени повышают риск преждевременных родов [9]. Согласно данным Локшина, 2019 г., в целом, у женщин с диагнозом острого гестационного пиелонефрита, даже без МКБ, вероятность преждевременных родов составляет 10,3%, что статистически значимо чаще, по сравнению с беременными без данного осложнения (7,9%, $p < 0,001$). Согласно заключению автора острый пиелонефрит статистически достоверно повышает риск хорниоамнионита и оперативного родоразрешения [6]. В то же время, исследователи не выявили взаимосвязи гестационного пиелонефрита с крайне низкой массой тела плода, преэклампсией, антенатальной или неонатальной гибелью плода. Не опровергая того, что риск преждевременных родов превалирует над другими гестационными осложнениями, ряд иссле-

дователей все же подтверждает корреляцию рецидивов ИМП на фоне МКБ с преэклампсией, фетоплацентарной недостаточностью (ФПН) и ВУИ плода [9]. По данным Базаева В.В. и др., 2018 г., у пациенток с МКБ, осложненной пиелонефритом, угроза прерывания беременности выявлялась в 25% случаев, а преэклампсия – в 10,7%. Среди осложнений у плода отмечалось присоединение ФПН (20-33%) и инфекционных осложнений (17,6-21,8%), которые проявлялись в форме ВУИ без установленного очага, локализованной ВУИ среднетяжелого течения и тяжелых локальных форм ВУИ или его генерализованных форм [16].

В наблюдении за беременными, страдающими МКБ, требуется мультидисциплинарный подход как минимум с участием акушера-гинеколога и уролога. В случаях МКБ при ВАР, коралловидных или двухсторонних камнях, наличии почечной недостаточности необходимо участие в ведении таких пациенток врача нефролога. Согласно данным Л.А. Сиянковой и др., 2019, крайне необходимой является подготовка молодых женщин с болезнями МВС к наступлению беременности. Обследование до беременности в обязательном порядке должно быть проведено женщинам с МКБ, ВАР мочевыделительной системы, перенесенными ранее урологическими операциями, наличием хронических инфекций МВП. В план обследования женщины, готовящейся стать матерью, должны входить: УЗИ почек и МВП, общий анализ мочи, посев мочи на флору и чувствительность к антибиотикам, обследование на наличие инфекций, передающихся половым путем, посев отделяемого из влагалища с обязательным указанием количества лактобацилл. При наличии МКБ должен быть решен вопрос об удалении конкрементов тем или иным способом до наступления беременности [17]. При беременности обязательным является скрининг беременных в конце первого триместра на наличие бактериурии и профилактика/лечение инфекций, передающихся половым путем. При выявлении бактериурии в титре равном или более 10^5 КОЕ в 1 мл у пациенток с МКБ особенно важно проведение этиотропной АБТ с применением лекарственных средств, разрешенных при беременности согласно классификации FDA (Food and Drug Administration) и Федеральным клиническим рекомендациям 2020 года [8]. Частота возникновения острого пиелонефрита при МКБ с бактериурией в первом триместре достигает 50% [3]. Несмотря на положительный эффект от АБТ, ввиду высокого риска рецидивов ИМП на фоне МКБ беременным следует повторять исследование бактериограмм мочи в динамике [18].

При возникновении осложнений МКБ из-за обструкции мочеточника камнем, что клинически проявляется некупирующейся или рецидивирующей почечной коликой, и чревато развитием острого обструктивного пиелонефрита, урологу необходимо

срочно восстановить пассаж мочи в МВП. Перед выполнением дренирующей операции необходима консультация акушера – гинеколога для оценки акушерских рисков и проведения профилактики осложнений (седативная и спазмолитическая терапия, антитромботическая профилактика, блокаторы кальциевых каналов для влияния на сократительную функцию матки с целью профилактики преждевременных родов) [3].

По рекомендациям европейской урологической ассоциации EAU по лечению МКБ у беременных с камнем мочеточника методом первой линии при возникших показаниях к дренированию МВП являются СМ или ЧПНС. [6, 19]. Однако, как уже указывалось, это лечение в силу длительного нахождения дренажей в МВП плохо переносится больными, требует неоднократных замен стентов, чревато возникновением стент-ассоциированных жалоб. КУЛТ во время гестации, все чаще применяемая в последние годы при камнях мочеточника, рассматривается как альтернативный метод лечения, при этом исключается необходимость в пролонгированном послеоперационном дренировании МВП. Между тем, применение КУЛТ еще в 2006 г. при старых технических возможностях сопровождения данной операции, являлось абсолютным противопоказанным методом лечения при беременности. В настоящее время как альтернатива другим инвазивным операциям у беременных с камнями в мочеточниках, КУЛТ находит все большее и большее применение в силу наименьших по частоте как урологических, так и акушерских осложнений в послеоперационном периоде. По данным В.К. Somanі и др., 2017 г., после применения КУЛТ частота преждевременных родов соответствует таковой в популяции, составляя 3,4 %. Более того, угроза преждевременных родов, как правило, успешно излечивается [3]. Из других осложнений можно отметить раннее мочеточника и ИМП, встречающиеся крайне редко с той же частотой, как и у небеременных пациенток. Беременность по-прежнему продолжает оставаться противопоказанием к выполнению дистанционной литотрипсии и рентгенэндоскопических операций из-за возможности их пагубного влияния на плод.

В литературе имеются отдельные сообщения о случаях успешно проведенной чрескожной нефролитотрипсии во всех триместрах беременности. Однако необходимость проведения рентгеноскопии, позиционирования пациентки в положении лежа на спине и общей анестезии не позволяют рекомендовать чрескожную нефролитотрипсию как метод выбора при беременности. Согласно рекомендациям Европейской ассоциации нефрологов «даже если чрескожная нефролитотрипсия возможна во время беременности, данная процедура остается индивидуальным решением пациентки и её врача» и должна выполняться в крупных многопрофильных центрах опытным эндоурологом, после тщательной консуль-

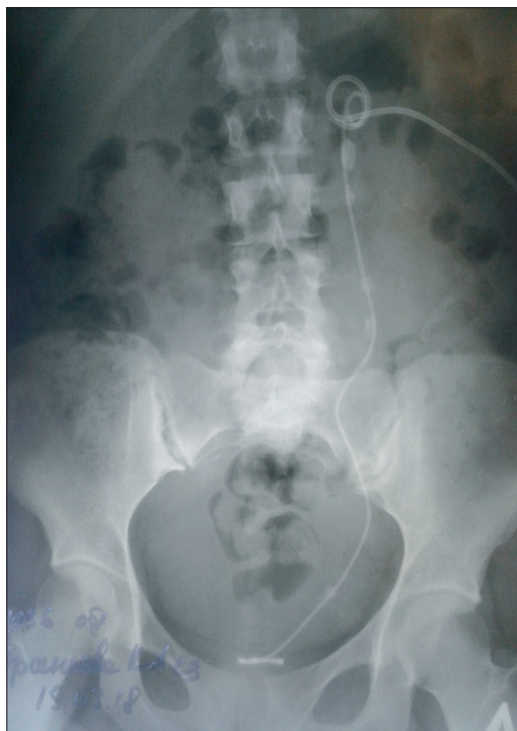

Рис. 2. Обзорная урограмма.
Образование камней на катетере-стенте

Fig. 2. Overview urogram.
Stone formation on the stent catheter

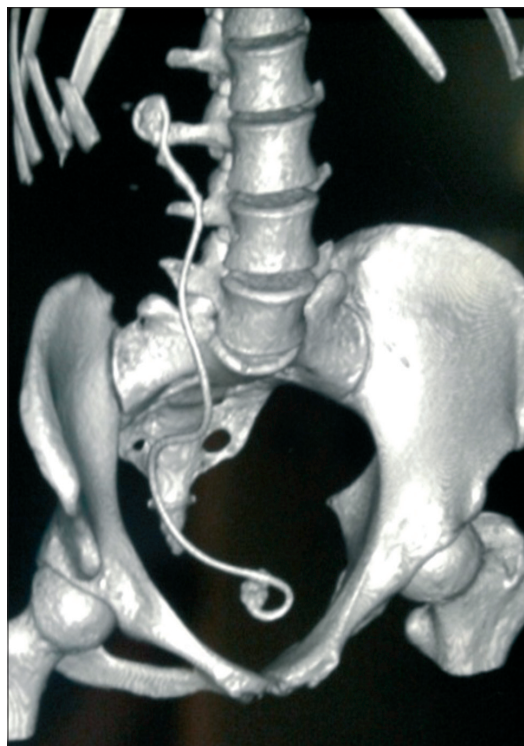


Рис. 3. Компьютерная томограмма.
Образование камней на катетере-стенте

Fig. 3. Computer tomogram.
Stone formation on the stent catheter

тации с акушерами, рентгенологами и анестезиологами, где «первостепенное значение имеет принятие решений в рамках многодисциплинарной команды» [20].

Методов дренирования МВП несколько. Основная их цель – временное восстановление нарушений уродинамики. Среди них выделяют: катетеризацию мочеточника наружным катетером, установку внутреннего мочеточникового катетера-стента – СМ, ЧПНС.

Исторически сложилось, что дренирование почек с помощью мочевого катетера или нефростомы было единственным до недавнего времени приемлемым методом при гестации [21]. При катетеризации мочеточника наружным мочеточниковым или самоудерживающимся моно J-катетером можно ликвидировать обструкцию лишь на непродолжительное время (1-2 суток). В настоящее время из-за неудобства для пациентов этот метод дренирования используется редко и только в тех случаях, когда дренирование необходимо на короткий срок, например, после выполнения КУЛТ.

Установка мочеточникового катетера-стента является внутренним дренированием МВП и, вследствие этого, создает для беременной и акушеров-гинекологов наибольшие удобства. Эти операции производятся при цистоскопии, с проведением катетера до ЧЛС почки и последующим проведением струны, по которой устанавливают стент. Контроль поло-

жения катетера-стента осуществляют с помощью УЗИ, при этом происходит оценка эффективности дренирования по состоянию ЧЛС почки. Операция проводится под местной анестезией с анестезиологическим сопровождением, обычно другие виды анестезии не требуются.

Среди отрицательных моментов данного способа дренирования следует указать в некоторых случаях невозможность проведения СМ или травму стенки мочеточника при наличии непреодолимого препятствия для прохождения катетера (струны). При этом возникает необходимость срочного выполнения пункционной нефростомии.

Также к отрицательным моментам данного способа дренирования относят необходимость удаления или замены стента не реже чем 1 раз в месяц, обусловленной возникновением стент-ассоциированных симптомов у значительной части пациенток, к которым относятся дизурия, боли во время и вне акта мочеиспускания, гематурия, ирритативная симптоматика (ургентное мочеиспускание, эпизоды инконтиненции), развитие пузырно-мочеточникового рефлюкса по катетеру-стенту, что создает условия для возникновения рефлюкс-пиелонефрита, вероятность кальцификации стента в виде его равномерного обызвествления, инкрустации его проксимальных и дистальных колец, образования вторичных камней, obturации его просвета. (Рис. 2, Рис. 3, Рис. 4. Собственные наблюдения).

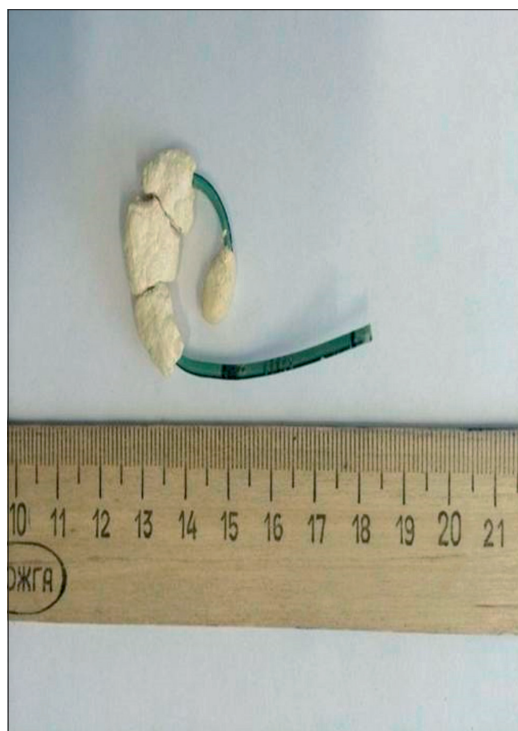

Рис. 4. Участок удаленного стента с камнем на его дистальном кольце

Fig. 4. The remote site between the stent and the stone at its distal ring

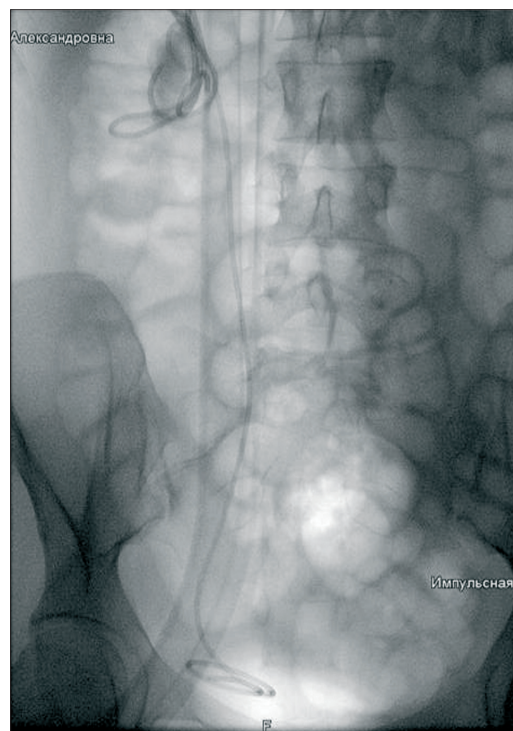
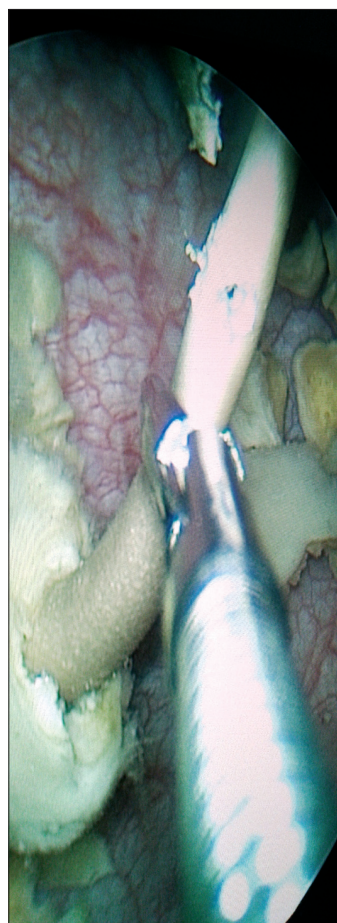


Рис. 5. Проксимальная миграция стента в лоханку при наличии в ней камня

Fig. 5. Proximal migration of the stent to the pelvis in the presence of a stone



Примечание: Все рентгенологические исследования произведены после родоразрешения.

Возможны также дистальная или проксимальная миграция стента, его самопроизвольное отхождение [4]. (Рис. 5, Рис. 6. Собственные наблюдения).

Рис. 6. Цистолитотрипсия камней дистального конца стента

Fig. 6. Cystolithotripsy of stones at the distal end of the stent

Среди осложнений следует еще назвать микробную контаминацию стента, как инородного тела, адгезирующего ассоциации микробов, так называемые «бактериальные пленки». Для профилактики осложнений длительного пребывания стента в МВП после их дренирования М.А. Франком, 2009 г., в 58,9% случаев осуществлялось удаление установленного при остром гестационном пиелонефрите мочеточникового катетера на 4-5 сутки после дренирующей операции на фоне продолжающейся АБТ. Обострение пиелонефрита после столь раннего удаления мочеточникового катетера имело место лишь у 10,8% пациенток. Таким образом, длительное дренирование МВП не требовалось, а кратковременное восстановление пассажа мочи мочеточниковым катетером оказалось эффективным и безопасным [22]. Согласно данным К.А. Локшина, в некоторых урологических стационарах дренирование верхних МВП при гестационном пиелонефрите сводится к единичным случаям: при МКБ или при резистентном к антибиотикотерапии остром пиелонефрите тяжелого течения. Длительного пребывания стента в МВП можно избежать, удаляя его на 7-10 сутки от начала АБТ, что, как показывает практика, редко приводит к рецидиву ИМП [6]. При камне мочеточника удаление стента после СМ некорректно и может быть осуществлено лишь при решении проведения плановой уретероскопии и КУЛТ после купирования атаки острого пиелонефрита, являвшегося на момент

госпитализации больной противопоказанием к началу ее выполнению. Предпочтительным стационарным сроком для плановой КУЛТ является второй триместр беременности [23].

АБТ лекарственными средствами, разрешенными к применению во время беременности, должна начинаться одновременно с восстановлением адекватного оттока мочи и составлять в среднем 10-14 дней. Также для поддержания стерильности мочи, профилактики рецидива бактериурии и усиления действия АБТ в схему лечения беременных рекомендуется включать препараты растительного происхождения содержащие проантоцианидины, Д-маннозу, а также препарат, содержащий любисток, розмарин и золототысячник [4,24], который обладает проверенной эффективностью и высоким профилем безопасности и рекомендован в Федеральных клинических рекомендациях Российского общества урологов 2020 г. Выбор режима применения препарата (курсами или постоянно) зависит от степени риска дебюта/рецидива ИМП, часто определяющегося исходной нефро/урологической патологией. Наиболее интенсивный режим лечения используется среди лиц с максимальной степенью риска ИМП: при исходном пиелонефрите с частыми атаками до беременности, при скорости клубочковой фильтрации <60 мл/мин, при коралловидных камнях, необходимости применения иммуносупрессивной терапии во время беременности (например, у пациенток с трансплантированной почкой). В таких ситуациях может быть осуществлен непрерывный прием препарата [19].

ЧПНС как вид дренирования почек и МВП является более инвазивным, однако, и более надежным методом ликвидации острой обструкции мочеточника у беременных как при острой ОУ в целом, так и при остром обструктивном пиелонефрите. ЧПНС у беременных выполняют только под УЗИ контролем, в положении на боку, под местной анестезией и медикаментозным анестезиологическим сопровождением. Согласно исследованиям Синяковой Л.А. и соавт., 2019 г., проведение ЧПНС считается целесообразным у беременных женщин с выраженным нарушением оттока мочи; с наличием коленообразной девиации в верхней трети мочеточника; при подозрении на гнойный процесс, так как наличие нефростомы при этом обеспечивает более адекватный отток мочи из пораженной почки и, что немаловажно, дает возможность контролировать диурез [17]. Преимущества ЧПНС перед СМ в том, что ЧПНС позволяет быстрее и эффективнее купировать явления острого обструктивного пиелонефрита без риска развития рефлюкс-пиелонефрита, или катетер-ассоциированных осложнений. Важно, что в последующем, уже после родов, ЧПНС обеспечивает безопасное удаление камней, т.к. сформированный в ходе нее чрескожный доступ к ЧЛС можно оптимально использовать для выполнения

нефролитотрипсии, или для «прикрытия» риска интраоперационных осложнений в ходе последующей операции КУЛТ при камнях мочеточников. Необходимо учитывать и известные недостатки ЧПНС: нефростома поддерживает «дренажную» инфекцию в моче, в виде устойчивых ассоциативных и нозокомиальных форм, поэтому требуется ее регулярная замена (своевременное удаление); нефростома вызывает неудобство у беременной, требует ухода за дренажом, снижает качество жизни, усложняет ведение родов для врача. Пункционная нефростома сопровождается риском кровотечения, пиеловенозных рефлюксов, образования гематом, экспульсии, дислокации дренажной трубки. ЧПНС – операция вынужденная и жизненно необходимая. Она выполняется по срочным показаниям при остром пиелонефрите, или как альтернатива СМ при наличии стент-ассоциированных осложнений [4, 24]. Также ей следует отдавать предпочтение при множественных камнях, единственной почке, диабетической нефропатии, хронической почечной недостаточности. Сравнение осложнений после проведения беременным ЧПНС и СМ путем имплантации двойного JJ-стента при острой ОУ было предпринято группой турецких нефрологов в 2018 году. Как сообщают Adnan Simsir и др., 2018 г., между группами беременных, распределенных в зависимости от метода дренирующей операции, наблюдалась достоверная разница в необходимости проведения вторичного дренирования (в группе с СМ это требовалось в 2 раза чаще) и времени, прошедшего до момента, когда такое дренирование становилось необходимым (в группе с СМ оно было достоверно короче, составив 18 против 33 дней при ЧПНС). Показаниями к повторному дренированию явились дислокация и инкрустация стентов, ирритативная симптоматика, ИМП. Осложнения после ЧПНС также имели место и представляли собой дислокацию дренажной трубки, но частота их была значительно ниже. Авторы пришли к выводу, что ЧПНС является более эффективным и легко выполнимым методом при ОУ у беременных, т.к. пациентки нуждаются в меньшей частоте реинтервенции и не требуют ее в течение более длительного времени [25].

С появлением современных уретеропиелоскопов и гольмиевых лазерных литотрипторов стало возможным более радикальное вмешательство при острой ОУ, вызванной камнем мочеточника у беременных – проведение КУЛТ во время беременности.

Операция уретероскопия – КУЛТ выполняется под спинальной анестезией путем контактного разрушения камня или, при определенной возможности – его экстракции. Заканчивается операция, как правило, установкой наружного мочеточникового катетера длительностью на 1-2 суток (когда требуется кратковременное дренирование во избежание отека слизистой мочеточника) или установкой внутреннего катетера-стента, в случае, если прогнозируется

необходимость более длительного дренирования, но с перспективой удаления стента через одну-две недели после завершения антибиотикотерапии.

Это позволяет не откладывать на послеродовой период выполнение плановой малоинвазивной операции, профилаксирует возможное образование стриктуры, исключает необходимость продолжительного дренирования МВП и, следовательно, всех связанных с этой продолжительностью осложнений, радикально восстанавливает измененную уродинамику. Подтверждением эффективности данного подхода является ряд научных работ, касающихся сопоставления урологических и акушерских осложнений после того или иного способа дренирования МВП. На сегодняшний день опубликовано несколько исследований по сравнению результатов длительного СМ и КУАТ или уретеролитоэкстракции у беременных. В рандомизированном исследовании M. Tebe и др., 2019 г., в группе длительного СМ инфекции МВП возникали в 2 раза чаще, по сравнению с беременными, перенесшими КУАТ. Необходимость переустановки стентов до родоразрешения возникла у каждой третьей такой пациентки [26]. В сходном нерандомизированном сравнительном исследовании G. Vaar и др., 2015 г., при сопоставлении осложнений у беременных, перенесших СМ или уретеропиелоскопию выявлено, что необходимость повторных инвазивных вмешательств или оперативных родов была более чем в 3 раза выше при СМ. Эти же беременные в 3,9 раза чаще предъявляли жалобы на дизурию и боль в пояснице (55% по сравнению 14%) [27].

В сравнении исходов и осложнений беременности после инвазивного восстановления уродинамики беременным методами ЧПНС, СМ или КУАТ, проведенным китайскими исследователями у пациенток с камнями проксимальных отделов мочеточников в 2014 году, отмечено, что СМ сопровождается множественными ирритативными симптомами (63,2%), необходимостью переустановки стентов (21,1%), присоединением ИМП – 21,1% и является методом, имеющим наибольшее количество осложнений. ЧПНС резко ухудшает качество жизни беременных за счет неудобств, связанных с ношением и обработкой дренажной трубки, а также бактериурией. Авторы делают заключение, что КУАТ, не смотря на также имевшиеся осложнения в виде миграции фрагментов камней в почечную лоханку в 14,1% случаев, должна рассматриваться как метод первой линии при инвазивном восстановлении пассажа мочи у беременных, причиной которых являются камни мочеточников [28].

Родоразрешение у беременных с МКБ после произведенного им дренирования МВП в период гестации не отличается от такового у других пациенток. Наличие дренажей не должно быть дополнительным аргументом в пользу оперативных родов. Некупирующаяся почечная колика при доношенном

сроке беременности с возникшими трудностями дренирования из-за выраженной компрессии МВП большой по объему беременной маткой может стать показанием к кесареву сечению, однако каждый конкретный случай требует индивидуального подхода и мультидисциплинарного обсуждения. Острый пиелонефрит, рецидивирующая мочевиная инфекция, часто присоединяющиеся при ОУ, как любой инфекционно-воспалительный процесс, наоборот, являются относительным противопоказанием к оперативным родам, повышая риск послеоперационных осложнений вплоть до сепсиса. Следует отметить, что кесарево сечение, отнюдь не оптимальный способ родоразрешения в чем, к сожалению, ошибочно убеждено немалое количество смежных с акушерами-гинекологами специалистов, участвующих в мультидисциплинарном ведении беременных. Кесарево сечение сопровождается как минимум повышенной по сравнению с самопроизвольными родами кровопотерей, усугубляющей гипоксию почечной ткани и послеоперационную анемию, потенциально повышает вероятность применения средств, усиливающих свертываемость крови в момент операции, что само по себе создает высокий риск развития острого повреждения почек [29]. Вот почему родоразрешение через естественные родовые пути у данного контингента женщин (как, впрочем, и у любых других беременных) является безальтернативным и осуществляет, наряду с другими способами лечения, профилактику прогрессирования хронической болезни почек в последующем. В случаях, когда проведение кесарева сечения неотвратимо, необходимо избегать назначения нефротоксичных препаратов: аминогликозидов, нестероидных противовоспалительных средств, ингибиторов фибринолиза. В послеоперационном периоде у родильниц следует продолжить мониторинг показателей почечной функции, артериального давления, гемоглобина, лабораторных маркеров воспалительного процесса и, самое главное, урологического наблюдения [19].

Заключение

Выбор метода лечения беременных с ОУ на современном этапе наших знаний и возможностей является сложной задачей, решение которой требует мультидисциплинарного подхода. До настоящего времени не существует единого мнения о тактике лечения этого урологического осложнения во время беременности. Это связано, прежде всего, с ограничением арсенала диагностических методов исследования, допустимых при гестации, что затрудняет выявление причины/причин обструкции, с отсутствием клинических исследований в больших группах и существованием разных методов дренирующих операций, которые могут быть применимы при ОУ как таковой вне беременности.

Малоинвазивная хирургическая операция для удаления камня мочеточника как причины ОУ – уретероскопия и КУЛТ представляется наиболее перспективной альтернативой временного дренирования почек и МВП. Являясь радикальным способом ликвидации сохраняющейся обструкции, это вмешательство одновременно предохраняет от повторных инвазивных манипуляций по замене дренажей, улучшает качество жизни, снижает частоту акушерских и урологических осложнений.

Строгим противопоказанием к проведению КУЛТ является острый обструктивный пиелонефрит, который в своем лечении требует выполнения ургентного дренирования. Осуществление КУЛТ преимущественно во втором триместре беременности и уже в плановом порядке у подобных пациенток все же возможно, но в отсроченном периоде – через 2-3 недели после стихания симптомов обструкции или острого пиелонефрита при адекватном функционировании дренажей.

При выборе тактики диагностики и лечения, а также определении прогноза развития урологических и акушерских осложнений при ОУ у беременных необходимо проведение мультидисциплинарного консилиума в каждом конкретном случае.

Кесарево сечение – наименее желательный способ родоразрешения подобных пациенток, должно применяться лишь по строгим акушерским и экстрагенитальным показаниям, к которым дренирующие операции, произведенные на МВП во время беременности, не относятся.

Патронаж пациенток, перенесших во время гестации ОУ, требует особой пунктуальности и продолжения мультидисциплинарного взаимодействия с выполнением при необходимости радикальных урологических операций после родоразрешения.

Для разработки единого национального консенсуса по ведению беременных с обструктивной уропатией необходимы дальнейшие мультидисциплинарные исследования и дискуссии.

Авторы заявляют об отсутствии конфликта интересов

The authors declare no conflict of interests

Список литературы

1. Glenn M. Preminger. Obstructive uropathy (urinary tract obstruction). Last full review/revision. MSD Manuals, 2018.
2. Севрук Э.С., Густоварова Т.А. Возможности прогнозирования острого гестационного пиелонефрита на основе знаний этиопатогенеза: обзор литературы. Смоленский медицинский альманах. 2019; №3: 127-131.
3. Sevruk E. S., Gustovarova T. A. Possibilities of predicting acute gestational pyelonephritis based on knowledge of etio-pathogenesis: literature review. Smolensk medical almanac. 2019; №3: 127-131.

3. Baskar K. Somani, Athanasios Dellis, Evangellos Liatsikos, Andreas Skolarikos. Review on diagnosis and management of urolithiasis in pregnancy: an ESUT practical guide for urologists. World J Urol. 2017. DOI: 10.1007/s00345-017-2037-1

4. Базаев В.В., Никольская И.Г., Бычкова Н.В., и соавт. Осложнения стентирования мочеточников при мочекаменной болезни и обструктивном пиелонефрите беременных. Российский вестник акушера-гинеколога 2016; 16(3): 52-59. DOI: 10.17116/rosakush201616352-59

5. Bazayev V.V., Nikolskaya I.G., Bychkova N.V. Ureteral stenting complications in pregnant women with urolithiasis and obstructive pyelonephritis. Russian Bulletin of obstetrician-gynecologist. 2016; 16(3): 52-59. DOI: 10.17116/rosakush201616352-59

5. Yataka Yoneoka, Shoji Kaku, Shunichiro Tsuji et al. Management of ureteral stenting for postrenal failure during pregnancy after ureteral reimplantation: a case report. BMC pregnancy and Childbirth. 2016. 16; 70. DOI: 10.1186/s12884-016-0855-6

6. Локшин К.А. Дренирование верхних мочевых путей при остром пиелонефрите у беременных: Зачем? Кому? Как долго? Вестник урологии. 2019; 7(3): 35-40. DOI: 10.21886/2308-6424-2019-7-3-35-40

6. Lokshin K.L. Upper urinary tract draining in acute gestational pyelonephritis: What for? When? For how long? Urology Herald. 2019;7(3):35-40. (In Russ.). DOI:10.21886/2306-6424-2019-7-3-35-40

7. Никольская И.Г., Базаев В.В., Прокопенко Е.И., Бычкова Н.В., Уренков С.Б., Климова И.В. Осложнения беременности у пациентки с врожденной аномалией мочевыделительной системы: рефлюксирующим мегауретером и рецидивом пузырно-мочеточникового рефлюкса. Анналы хирургии. 2017; 22 (5): 293-303. DOI: 10.18821/1560-9502-2017-22-5-293-303

7. Nikolskaya I.G., Bazayev V.V., Prokopenko E.I., Bychkova N.V., Urenkov S.B., Klimova I.V. Complications of pregnancy in a patient with congenital anomaly of the urinary system: a megaureter and recurrent vesicoureteral reflux. Annaly Khirurgii (Russian Journal of Surgery). 2017; 22 (5): 293-303 (in Russ.). DOI: 10.18821/1560-9502-2017-22-5-293-303

8. Перепанова Т.С., Козлов Р.С., Руднов В.А., Синякова Л.А., Палагин И.С. Антимикробная терапия и профилактика инфекций почек, мочевыводящих путей и мужских половых органов. Федеральные клинические рекомендации. Издательский дом «Уромедиа». М., 2020. 110 с.

8. Perepanova T. S., Kozlov R. S., Rudnov V. A., Sinyakova L. A., Palagin I. S. Antimicrobial therapy and prevention of infections of the kidneys, urinary tract and male genitals. Federal clinical guidelines, «Uromedia» publishing house. Moscow, 2020, 110 s.

9. Drescher M., Blackwell R.H., Patel P.M. et al. Antepartum nephrolithiasis and the risk of preterm delivery. Urolithiasis. 2019. 47, 441-448. DOI: 10.1007/s00240-018-1085-3

10. Аполихин О.И., Сивков А.В., Комарова В.А. и соавт. Заболеваемость мочекаменной болезнью в Российской Федерации (2005-2016 годы). Экспериментальная и клиническая урология. 2018; 4: 4-14.

10. Apolikhin O.I., Sivkov A.V., Komarova V.A., et al. Urolithiasis in the Russian Federation (2005-2016). Experimental and

clinical urology. 2018; 4: 4-14.

11. *Reinstatler L, Khaleel S, Pais VM Jr*, Association of pregnancy with stone formation among US women: A National Health and Nutrition Examination Survey analysis 2007-2012, The Journal of Urology. 2017; 198(2):389-393. DOI: 10.1016/j.juro.2017.02.3233.

12. *Лоран О.Б., Сinyaкова Л.А.* Современная антибиотикотерапия инфекций нижних мочевых путей у женщин в схемах и таблицах. Пособие для врачей. МИА. Москва, 2016. Стр. 28-33.

Laurent O. B., Sinyakova L. A. Modern antibiotic therapy of lower urinary tract infections in women in charts and tables. Manual for doctors. MIA. Moscow, 2016. 28-33.

13. Беременность высокого риска. Под ред. Макацария А.А., Червенака Ф.А., Бицадзе В.О. МИА. Москва, 2015. 920 с.

High-risk pregnancy. Ed. Makatsariya A. D., Chervenak F. A., Bitsadze V. O., MIA. Moscow, 2015. 920 s.

14. *Zanatta DAL, Rossini MM, Trapani Junior A.* Pyelonephritis in Pregnancy: Clinical and Laboratorial Aspects and Perinatal Results. Rev Bras Ginecol Obstet. 2017; 39: 653-658. DOI: 10.1055/s-0037-1608627

15. *Kendrick J, Sharma S, Holmen J, Palit S, Nuccio E, Chonchol M.* Kidney Disease and Maternal and Fetal Outcomes in Pregnancy. Am J Kidney Dis. 2015 July; 66(1): 55-59. doi:10.1053/j.ajkd.2014.11.019

16. *Базаев В.В., Никольская И.Г., Бычкова Н.В. и соавт.* Обструктивная уропатия беременных, обусловленная мочекаменной болезнью. Современные подходы к лечению. Российский вестник акушера-гинеколога. 2018; 18(1): 37-43. DOI: 10.17116/rosakush201818137-43

Bazaev V.V., Nikolskaya I.G., Bychkova N.V., Urolithiasis-induced obstructive uropathy in pregnant women: Current approaches to treatment. 2018; 18(1): 37-43. DOI: 10.17116/rosakush201818137-43

17. *Сinyaкова Л.А., Лоран О.Б., Косова И.В. и соавт.* Выбор метода дренирования мочевых путей при гестационном пиелонефрите. Вестник урологии. 2019; 7(4): 35-42. DOI: 10.21886/2308-6424-2019-7-4-35-42

Sinyakova L.A., Loran O.B., Kosova I.V., Kolbasov D.N., Tsitsaev H.B. Urinary tract drainage selection in case of pyelonephritis in pregnant women. Urology Herald. 2019;7(4):35-42. (In Russ.). DOI: 10.21886/2308-6424-2019-7-4-35-42

18. *Перепанова Т.С., Козлов Р.С., Руднов В.А., Сinyaкова Л.А.* Антимикробная терапия и профилактика инфекций почек, мочевыводящих путей и мужских половых органов. Федеральные клинические рекомендации. Издательский дом «Уромедиа». М., 2017. 28-43.

Perepanova T.S., Kozlov R.S., Rudnov V.A., Sinyakova L.A. Antimicrobial therapy and prevention of infections of the kidneys, urinary tract and male genitals. Federal clinical guidelines. Uromedia publishing house. Moscow, 2017, 28-43.

19. *Прокопенко Е.И., Никольская И.Г., Ватазин А.В., Ветчинникова О.Н.* Хроническая болезнь почек и беременность. М.: Издательский дом ООО «Буки Веди», 2018. 200с.

Prokopenko E. I., Nikolskaya I. G., Vatazin A.V., Vetchinnikova O. N. Chronic kidney disease and pregnancy. Monograph. Moscow, 2018

20. *Ramachandra M, Somani BK.* Safety and feasibility of

percutaneous nephrolithotomy (PCNL) during pregnancy: A review of literature. Turk J Urol 2020; 46(2): 89-94. DOI: 10.5152/tud.2020.20002

21. *Hosseini M.M., Hassanpour A., Eslahi A., Malekmakan L.* Percutaneous Nephrolithotomy During Early Pregnancy in Urgent Situations: Is It Feasible and Safe? Endourology and stone disease 2017; Vol 14 No 06; 5034-5037. DOI: 10.22037/uj.v14i6.3617

22. *Франк М.А.* Острый гестационный пиелонефрит: патогенетические аспекты, диагностика и лечение: Дис. ... док. мед. наук. Москва; 2009.

Frank M.A. Acute gestational pyelonephritis: pathogenetic aspects, diagnosis and treatment: Dis... doctor of medical Sciences. Moscow; 2009.

23. *Аляев Ю.Г., Глыбочко П.В., Пушкарь А.Ю.* Урология. Российские клинические рекомендации. Медфорум. Москва, 2017. 544 с.

Alyayev Yu. G., Glybochko P. V., Pushkar D. Yu. Urology. Russian clinical guidelines. Medforum. Moscow, 2017. 544 s.

24. *Ветчинникова О.В., Никольская И.Г., Бычкова Н.В.* Инфекция мочевыводящих путей при беременности: учебное пособие. ООО «Компания БОРГЕС». М., 2016. 52 с.

Vetchinnikova O.V., Nikolskaya I.G., Bychkova N.V. Urinary tract Infection during pregnancy: textbook. LLC "Company BORGES". Moscow, 2016. 52 s.

25. *Simsir A., Kizilay F., Semerci B.* Comparison of percutaneous nephrostomy and double J stent in symptomatic pregnancy hydronephrosis treatment. Turk J Med Sci (2018) 48: 405-411. doi:10.3906/sag-1711-5

26. *Teleb M, Ragab A, Dawod T, Elgalaly H, Elsayed E, Saker A, Abdelhameed A, Maarouf A, Khalil S.* Definitive ureteroscopy and intracorporeal lithotripsy in treatment of ureteral calculi during pregnancy. Arab J Urol. 2014;12(4):299-303. DOI: 10.1016/j.aju.2014.08.005

27. *Bayar G, Bozkurt Y, Acinikli H, Dagguli M, Cakmak S, Nuri Bodakci M, Kemal Hatipoglu N, Tanriverdi O.* Which treatment method should be used in pregnant patients with ureteral calculi? Two center comparative study. Arch Esp Urol. 2015;68(4):435-440.

28. *Zhifeng Wang, Le Xu, Zexuan Su, Cong Yao, and Zhi Chen.* Invasive Management of Proximal Ureteral Calculi During Pregnancy. Endourology and stone 83 (4), 2014; 745-749. DOI: 10.1016/j.urology.2013.11.031

29. *Прокопенко Е.И., Никольская И.Г., Пензева Д.В. и соавт.* Острое повреждение почек на фоне хронической болезни почек при беременности. Нефрология и диализ. 2019. 21(2): 213-220. DOI: 10.28996/2618-9801-2019-2-213-220

Prokopenko E. I., Nikolskaya I. G., Penzeva D. V., et al. Acute kidney injury on the background of chronic kidney disease during pregnancy. Nephrology and dialysis. 2019. 21(2): 213-220. DOI: 10.28996/2618-9801-2019-2-213-220

Дата получения статьи: 24.04.2020

Дата принятия к печати: 17.06.2020

Submitted: 24.04.2020

Accepted: 17.06.2020