

# Сочетание АНЦА-ассоциированного васкулита и атипичного гемолитико-уремического синдрома у пациентки с мутацией гена диацилглицеролкиназы-эпсилон

(Клинический разбор)

**Н.М. Буланов<sup>1</sup>, Н.Л. Козловская<sup>2</sup>, С.В. Моисеев<sup>1,2</sup>, П.И. Новиков<sup>1</sup>,  
Е.М. Щеголева<sup>1</sup>, А.Д. Мешков<sup>1</sup>, Е.И. Кузнецова<sup>1</sup>, Л.А. Боброва<sup>1</sup>**

<sup>1</sup> Клиника нефрологии, внутренних и профессиональных болезней имени Е.М. Тареева ФГАОУ ВО Первый Московский государственный медицинский университет им. И.М. Сеченова Минздрава России (Сеченовский Университет), 119435 Москва, ул. Россолимо, д. 11, стр. 5, г. Москва, Россия

<sup>2</sup> Кафедра внутренних, профессиональных болезней и ревматологии ФГАОУ ВО Первый Московский государственный медицинский университет им. И.М. Сеченова Минздрава России (Сеченовский Университет), 119435 Москва, ул. Россолимо, д. 11, стр. 5, г. Москва, Россия

## ANCA-associated vasculitis and atypical hemolytic uremic syndrome in a patient with DGKE mutation

(Clinical discussion)

**N.M. Bulanov<sup>1</sup>, N.L. Kozlovskaya<sup>2</sup>, S.V. Moiseev<sup>1,2</sup>, P.I. Novikov<sup>1</sup>,  
E.M. Shchegoleva<sup>1</sup>, A.D. Meshkov<sup>1</sup>, E.I. Kuznetsova<sup>1</sup>, L.A. Bobrova<sup>1</sup>**

<sup>1</sup> E.M. Tareev Clinic of Nephrology, Internal and Occupational Diseases, Sechenov First Moscow State Medical University (Sechenov University), 11/5 Rossolimo str., Moscow, 119435, Russian Federation

<sup>2</sup> Department of Internal, Occupational Diseases and Rheumatology, Sechenov First Moscow State Medical University (Sechenov University), 11/5 Rossolimo str., Moscow, 119435, Russian Federation

**Ключевые слова:** атипичный гемолитико-уремический синдром, тромботическая микроангиопатия, АНЦА-ассоциированный васкулит, микроскопический полиангиит, система комплемента, экулизумаб, диацилглицеролакиназа-эпсилон

### Резюме

В статье представлено клиническое наблюдение, демонстрирующее редкое сочетание двух органных заболеваний у взрослой пациентки: микроскопического полиангиита и атипичного гемолитико-уремического синдрома (аГУС). Уникальной особенностью представленного наблюдения является развитие развернутой картины тромботической микроангиопатии (ТМА) у пациентки-носителя полиморфизма гена диацилглицеролкиназы-эпсилон (DGKE) в возрасте старше 30 лет, что ранее не было описано в медицинской литературе. Особенности течения заболевания, с подросткового возраста проявлявшегося протеинурией и медленным прогрессированием почечной недостаточности, позволяют предполагать хроническое субклиническое течение ТМА. В возрасте

*Адрес для переписки:* Николай Михайлович Буланов  
*e-mail:* nmbulanov@gmail.com

*Corresponding author:* Nikolai Bulanov  
*e-mail:* nmbulanov@gmail.com

34 лет у пациентки произошло фульминантное поражение жизненно важных органов в рамках АНЦА-ассоциированного васкулита с развитием диализ-потребной почечной недостаточности и геморрагического альвеолита в сочетании с клинической картиной острого эпизода ТМА. Была инициирована активная иммуносупрессивная терапия высокими дозами глюкокортикостероидов и циклофосфида, а также сеансами плазмообмена. Однако, несмотря на положительную динамику легочного процесса, у пациентки сохранялась тяжелая артериальная гипертензия, прогрессировали гемолитическая анемия и тромбоцитопения. Неэффективность проводимого лечения и плазморезистентность стали показанием к назначению антагониста С5а компонента комплемента – экулизумаба, применение которого позволило добиться существенного улучшения клинико-лабораторных показателей, однако функция почек не восстановилась. На представленном примере обсуждается взаимосвязь системы комплемента и DGKE в патогенезе заболевания, а также значение активации системы комплемента при АНЦА-ассоциированных васкулитах.

### Abstract

We present a clinical case of a 34 years old female patient who simultaneously developed two rare conditions: microscopic polyangiitis and atypical hemolytic uremic syndrome (aHUS) associated with a polymorphism in diacylglycerol kinase- $\epsilon$  gene (DGKE), which seems to be the first case of aHUS associated with DGKE mutation in an adult patient. We suggest that the patient experienced chronic subclinical course of thrombotic microangiopathy (TMA) since adolescence, because persistent proteinuria and slowly progressive chronic kidney disease were first found when she was at the age of 13. She developed ANCA-associated vasculitis at the age of 34 with dialysis-dependent renal failure and alveolar hemorrhage that were accompanied by an acute episode of TMA. Treatment with high-dose of corticosteroids, cyclophosphamide and plasmapheresis was initiated. Alveolar hemorrhage have been resolved. However, severe hypertension, hemolytic anemia and thrombocytopenia persisted despite treatment. Plasma resistance was considered to be an indication for treatment with eculizumab, which proved to be beneficial. However, kidney function did not recover. Possible interactions between complement system, DGKE and their possible role in the pathogenesis of TMA are discussed.

**Key words:** atypical hemolytic uremic syndrome, thrombotic microangiopathy, ANCA-associated vasculitis, microscopic polyangiitis, complement, eculizumab, diacylglycerol kinase- $\epsilon$

### Введение

В настоящее время доказана ключевая роль активации системы комплемента в развитии широкого круга заболеваний внутренних органов [1, 2]. При этом для целого ряда нозологий, таких как пароксизмальная ночная гемоглобинурия, атипичный гемолитико-уремический синдром, болезнь отложения плотных депозитов, дисрегуляция системы комплемента является первичным звеном патогенеза. В то же время при многих других заболеваниях активация комплемента по классическому или альтернативному пути, хотя и носит вторичный характер, является значимым механизмом развития тканевого повреждения и поддержания системного воспаления (Таблица 1). Со многими из них нередко сталкиваются в повседневной практике нефрологи и ревматологи. Мы приводим клиническое наблюдение пациентки, которое демонстрирует возможность одновременного развития двух редких системных заболеваний, для которых характерно вовлечение в патологический процесс системы комплемента.

### Клиническое наблюдение

В возрасте 13 лет (1995 г.) у пациентки Ж. была выявлена стойкая протеинурия (ПУ) до 0,3 г/л, которая в течение длительного времени не сопровождалась

изменениями мочевого осадка или нарушением функции почек и расценивалась как проявление обменной нефропатии, хотя дополнительного обследования не проводили.

В возрасте 26 лет (2008 г.) развилась выраженная общая слабость, снижение массы тела. При рентгенографии органов грудной клетки было выявлено диссеминированное поражение легких. Несмотря на отрицательные результаты посева мокроты на микобактерии и пробы Манту, диагностирован диссеминированный туберкулез легких. В течение 9 месяцев проведена противотуберкулезная терапия (этамбутол, пипразинамид, фтивазид) с эффектом в виде обратного развития изменений в легких. Состояние функции почек на тот момент неизвестно.

В 2010 г. при плановом обследовании впервые отмечено постепенное нарастание уровня креатинина сыворотки (СКр) до 121-135 мкмоль/л. Однако обследование с целью уточнения причин снижения функции почек у 28-летней девушки проведено не было.

Пациентка отметила ухудшение общего самочувствия в мае 2016 г., когда появились и стали нарастать общая слабость, тошнота с эпизодами рвоты и снижение массы тела. При обследовании впервые выявлена тяжелая артериальная гипертензия с эпизодами повышения АД максимально до 200/110 мм рт.ст., сопровождавшимися интенсивной головной болью,

## Примеры заболеваний, ассоциированных с дисрегуляцией системы комплемента

## Diseases associated with complement system dysregulation

	Гематологические	Негематологические
Активация комплемента – первичное звено патогенеза	Пароксизмальная ночная гемоглобинурия Атипичный гемолитико-уремический синдром	Болезнь отложения плотных депозитов С3-гломерулопатия Возрастная макулярная дегенерация
Активация комплемента носит вторичный характер	Аутоиммунная гемолитическая анемия Тромботическая тромбоцитопеническая пурпура	Катастрофический антифосфолипидный синдром Системная красная волчанка Ревматоидный артрит Системная склеродермия Системные васкулиты с поражением сосудов малого диаметра Болезнь Шегрена Дерматомиозит Преэклампсия HELLP-синдром Острое гуморальное отторжение трансплантата Инфаркт миокарда Сепсис Острый респираторный дистресс-синдром и другие

хотя до 2016 г. при измерении АД преимущественно регистрировали пониженные значения: 90-100/60-70 мм рт.ст.

По данным обследования по месту жительства 15.06.2016 отмечено нарастание азотемии: креатинин 147 мкмоль/л, мочевины 8,4 ммоль/л при нормальных показателях общего анализа крови (гемоглобин 127 г/л, эритроциты  $4,26 \times 10^{12}/л$ , тромбоциты  $316 \times 10^9/л$ ). Пациентка была обследована терапевтом, гастроэнтерологом, аллергологом, неврологом, причины ухудшения самочувствия установлены не были. МРТ головного мозга патологии не выявила. При ЭГДС описаны явления поверхностного гастрита. В течение нескольких месяцев проводилось симптоматическое лечение с использованием различных классов НПВП, прокинетики, гастропротекторов, противомигренозных препаратов без существенного эффекта. Самочувствие пациентки продолжало ухудшаться, на фоне сохраняющейся тяжелой плохо контролируемой артериальной гипертензии усилилась выраженность диспепсических нарушений, участились эпизоды рвоты.

В ноябре 2016 г. при обследовании в динамике выявлено быстрое нарастание уровня креатинина до 490-615 мкмоль/л, мочевины до 26,5 ммоль/л, калия до 5,6 ммоль/л. Впервые отмечена анемия (гемоглобин 101 г/л). При УЗИ и компьютерной томографии без использования рентген-контрастного препарата структурных изменений почек и мочевых путей не выявлено. Нефрологом по месту жительства диагностирован хронический тубуло-интерстициальный нефрит с формированием хронической болезни почек (ХБП) 5 ст.

В начале декабря 2016 г. в связи с нарастающими отеками и признаками уремии пациентка была госпитализирована в стационар по месту жительства, где отмечено нарастание уровня СКр до 666 мкмоль/л, ПУ до 2 г/сут, усугубление анемии (гемоглобин 90 г/л), впервые выявлена гематурия (эритроциты сплошь в поле зрения), повышение СОЭ до 52 мм/ч. Уровень общего белка (69,2 г/л) и альбумина (41,1 г/л) сохранялся в пределах нормальных значений. Биопсия почки не была выполнена, патогенетическая терапия не проводилась. 13.12.2016 начато лечение программным гемодиализом (ПГД) в диализном центре по месту жительства.

Однако состояние пациентки прогрессивно ухудшалось: 23.12.2016 развилась одышка и кровохарканье, потребовавшие экстренной госпитализации в пульмонологическое отделение по месту жительства. Кровохарканье сохранялось в течение 5 дней. При КТ органов грудной клетки выявлена картина инфильтративного поражения обоих легких, на фоне диффузного пневмосклероза визуализированы множественные узелковоподобные периваскулярные образования, в S8 справа, в S1, S2, S3 слева определялись участки пониженной воздушности по типу "матового стекла". Фтизиатром исключен активный туберкулез легких. При дальнейшем обследовании антител к базальной мембране клубочка не обнаружено, выявленные в высоком титре антитела к миелопероксидазе в сочетании с клиническими и лабораторными данными (почечно-легочный синдром) позволили диагностировать микроскопический полиангиит. Была начата комбинированная иммуносупрессивная терапия

метилпреднизолоном по 250 мг/в/в капельно №12 с последующим переходом на прием *per os* 24 мг/сут, циклофосфамидом по 200 мг в/в капельно №4.

Проведенное лечение позволило добиться кратковременного улучшения состояния пациентки в виде уменьшения одышки и регресса кровохарканья, нарастания уровня гемоглобина до 97 г/л, снижения СОЭ до 25 мм/ч. Однако функция почек не восстановилась. Трёхкомпонентная антигипертензивная терапия фозиноприлом 40 мг/сут, бисопрололом 2,5 мг/сут, амлодипином 10 мг/сут позволила стабилизировать АД в пределах 130-150/90-100 мм рт.ст.

Несмотря на продолжающееся лечение, в середине января 2017 г. вновь выросли одышка, общая слабость, прогрессировала анемия (гемоглобин до 89-74 г/л, число эритроцитов  $2,5 \times 10^9/\text{л}$ ), впервые отмечена тромбоцитопения  $146-69 \times 10^9/\text{л}$ , в связи с чем 26.01.2017 г. пациентка была госпитализирована в ревматологическое отделение № 1 клиники им. Е.М. Тареева.

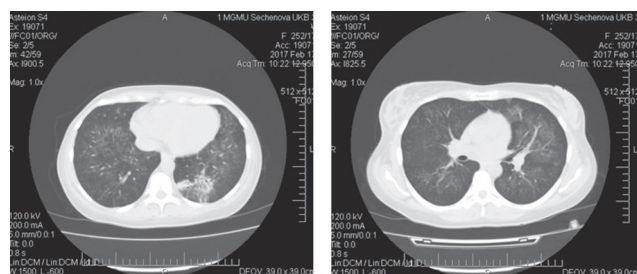
При поступлении в клинику больную беспокоили выраженная слабость, плотные отеки конечностей, тошнота. Сохранились повышение АД до 150/90 мм рт.ст. и диализ-потребная почечная недостаточность (СКР 574,6 мкмоль/л, мочевины 19 ммоль/л после процедур ГД), прогрессировали анемия (гемоглобин 68 г/л) и тромбоцитопения ( $97 \times 10^9/\text{л}$ ). Мочевой синдром был представлен протеинурией до 1,9 г/л, эритроцитурией до 8-10 в п/зр. Впервые выявлены гипопротеннемия (55,4 г/л) и гипоальбуминемия (33,3 г/л) без формирования нефротического синдрома. Методом иммуноферментного анализа подтверждено наличие антител к цитоплазме нейтрофилов (АНЦА) к миелопероксидазе 21,2 ед/мл (норма 0-5). Сохранились признаки инфильтративного поражения легких по данным КТ (Рис. 1).

**Комментарий ревматолога:** особенностью наблюдения является развитие у молодой пациентки почечно-легочного синдрома – сочетанного тяжелого поражения почек и легких, клинически

манифестировавшее острым нефритическим синдромом с быстрым (в течение нескольких месяцев) формированием диализ-зависимой почечной недостаточности и геморрагического альвеолита. Одной из наиболее частых причин развития этого жизнеугрожающего состояния во взрослой популяции являются системные некротизирующие васкулиты с поражением сосудов малого диаметра (капилляры) и среди них, в первую очередь, васкулиты, ассоциированные с антинейтрофильными цитоплазматическими антителами [3]. По данным отечественных наблюдений в структуре причин быстро прогрессирующего гломерулонефрита, требующего проведения заместительной почечной терапии в дебюте заболевания, доля АНЦА-ассоциированных васкулитов составляет 34% [4].

В соответствии с классификацией, принятой на согласительной конференции в Чепел-Хилле в 2012 г., к группе АНЦА-ассоциированных васкулитов относят гранулематоз с полиангиитом, микроскопический полиангиит и эозинофильный гранулематоз с полиангиитом [5]. До настоящего времени не разработаны общепринятые диагностические критерии АНЦА-ассоциированных васкулитов, в связи с чем установление диагноза в повседневной практике требует от врача персонализированного подхода и индивидуальной оценки клинических и лабораторных проявлений заболевания у каждого пациента.

В работах как отечественных, так и зарубежных авторов было продемонстрировано, что поражение почек развивается у абсолютного большинства пациентов с микроскопическим полиангиитом и наиболее часто протекает с развитием быстро прогрессирующей почечной недостаточности [6, 7]. При морфологическом исследовании ткани почки наиболее часто выявляют картину малоиммунного гломерулонефрита с полулуниями (экстракапиллярный гломерулонефрит 3 типа) [8, 9]. По данным нашей клиники, вовлечение почек развивается у абсолютного большинства больных микроскопическим полиангиитом (96,9%), при этом среди них у 60,3% поражение почек протекает с развитием быстро прогрессирующей почечной недостаточности [10]. В то же время, у 34% пациентов с АНЦА-ассоциированным БПГН было отмечено одновременное развитие наиболее тяжелого варианта поражения легких при АНЦА-ассоциированных васкулитах – геморрагического альвеолита, который был верифицирован на основании рентгенологической картины и быстрого снижения концентрации гемоглобина более чем на 20 г/л. Следует отметить, что развитие гломерулонефрита с быстро прогрессирующей почечной недостаточностью, в том числе в сочетании с геморрагическим альвеолитом, можно наблюдать и при других системных заболеваниях соединительной ткани (например, анти-БМК болезни, системной красной волчанке, криоглобулинемическом васкулите), что обосновывает необходимость морфологической верификации



**Рис. 1. Компьютерная томограмма органов грудной клетки.**

КТ-картина интерстициального поражения легких (изменения по типу "матового стекла"), двусторонние инфильтраты

**Fig. 1. Computed tomography scan of the chest.** CT-scan demonstrates interstitial lung involvement (ground-glass opacity) and bilateral infiltrates

диагноза у большинства пациентов [11, 12]. Однако наличие выраженной тромбоцитопении и анемии у нашей пациентки послужили основанием для отказа от выполнения нефробиопсии ввиду высокого риска осложнений. Отсутствие суррогатных признаков гранулематозного воспаления (деструктивного поражения верхних дыхательных путей, полостей распада в легких), характерного для гранулематоза с полиангиитом, а также бронхиальной астмы с эозинофилией, развивающихся при эозинофильном гранулематозе с полиангиитом, позволило верифицировать у больной микроскопический полиангиит (МПА).

В пользу наличия у пациентки МПА свидетельствовал и высокий титр АНЦА, которые удается выявить в абсолютном большинстве наблюдений (86-97%), при этом более чем у половины больных (58%), как и в представленном наблюдении, определяются антитела к миелопероксидазе [8, 13, 14]. Таким образом, существенных сомнений в диагнозе МПА не было, что стало основанием для продолжения сочетанной иммуносупрессивной терапии.

**Продолжение анамнеза:** в соответствии со стандартами лечения генерализованных форм АНЦА-ассоциированных васкулитов с поражением жизненно важных органов, доза глюкокортикостероидов *per os* была увеличена до 1 мг/кг в пересчете на преднизолон (метилпреднизолон 48 мг/сут), выполнено очередное введение циклофосфида в рекомендованной для пациентов на программном гемодиализе дозе 7,5 мг/кг (600 мг в/в) [15]. Эффективность проводимого лечения подтверждалась положительной динамикой легочного процесса в виде уменьшения выраженности инфильтративных изменений. Кровохарканье не рецидивировало. Кроме того, была достигнута нормализация уровня С-реактивного белка (5,7 мг/л при норме 0-5 мг/л).

Однако обращала на себя внимание прогрессирующая нормохромная (МСН 27,8 пг при норме 27-38 пг, МСНС 334 г/л при норме 300-380 г/л), нормоцитарная (МСV 83,4 фл при норме 80-99 фл), гиперрегенераторная (ретикулоциты 5% при норме 0,8-1,3%) анемия средней степени тяжести (гемоглобин 68 г/л, гематокрит 20,4%) при отсутствии у пациентки значимого дефицита железа: ферритин 685 нг/мл (норма 7-200 нг/мл), трансферрин 1,79 г/л (норма 2,0-3,6 г/л), насыщение трансферрина железом 38,3% (норма 20-55%), железо сыворотки 17,3 мкмоль/л (норма 9,0-30,4 мкмоль/л). Таким образом, характер изменений не соответствовал типичной для геморрагического альвеолита картине железодефицитной анемии. Кроме того, значимая отрицательная динамика показателей периферической крови сформировалась уже после купирования кровохарканья.

Для уточнения генеза анемии было проведено дообследование, выявившее повышение уровня АДГ до 497 ед/л (норма 240-480 ед/л), снижение

концентрации гаптоглобина до 0,25 г/л (норма 0,61-1,93 г/л), что дало основание верифицировать гемолитическую анемию. Отрицательный результат прямой и непрямой пробы Кумбса позволил исключить аутоиммунный характер гемолита. Таким образом, наиболее вероятным представлялось развитие микроангиопатической гемолитической анемии (МАГА), при которой разрушение эритроцитов происходит при их прохождении через суженные за счет тромбозов сосуды микроциркуляторного русла.

Наличие классической триады признаков – МАГА, тромбоцитопении ( $97 \times 10^9/\text{л}$ ) и нарастающей почечной недостаточности, потребовавшей лечения ГД спустя всего месяц от начала нарастания азотемии, свидетельствовало в пользу синдрома тромботической микроангиопатии (ТМА). Темп прогрессирования нефропатии при ретроспективной оценке позволял предположить развитие острого повреждения почек, наиболее характерного для ТМА, что требовало проведения дифференциально-диагностического поиска для исключения возможных причин развития последней.

**Комментарий нефролога:** ТМА – клинико-морфологический синдром, характеризующий поражение сосудов микроциркуляторного русла. В его основе лежит повреждение эндотелия с последующим тромбообразованием, начинающимся в поврежденных участках, где происходит контакт тромбоцитов и плазменных факторов коагуляции с обнажившимся субэндотелием. Механизмы эндотелиального повреждения различны, что и обуславливает многообразие заболеваний, входящих в группу ТМА.

Патоморфологически ТМА включает в себя два феномена: **микроангиопатию**, представленную отеком эндотелиальных клеток, их отслойкой от базальной мембраны, некрозом, деструкцией, расширением субэндотелиального пространства с накоплением в нем аморфного мембраноподобного материала, и **тромбоз** – формирование тромбов, содержащих тромбоциты и фибрин, что приводит к окклюзии просвета сосуда, вызывая развитие ишемии органов и тканей.

Клинически ТМА проявляется тромбоцитопенией ( $<150 \times 10^9/\text{л}$  или снижение  $>25\%$  от исходного уровня), развивающейся вследствие потребления тромбоцитов в процессах распространенного тромбообразования, микроангиопатической гемолитической Кумбс-негативной анемией (механический гемолитиз), поражением различных органов, главным образом, почек и ЦНС, лихорадкой. Характерным лабораторным признаком ТМА является появление шизоцитов (фрагменты разрушенных эритроцитов) в периферической крови.

Тромботические микроангиопатии условно разделяют на первичные и вторичные (Таблица 2) [16]. С практической точки зрения у взрослых пациентов наиболее важно дифференцировать тромботическую тромбоцитопеническую пурпуру (ТТП) и атипичный

Таблица 2 | Table 2

## Классификация тромботических микроангиопатий

## Classification of the thrombotic microangiopathies

Первичные	Вторичные
<p>Тромботическая тромбоцитопеническая пурпура – (ТТП) (дефицит ADAMTS-13)</p> <ul style="list-style-type: none"> <li>• генетический (синдром Апшоу-Шульмана)</li> <li>• приобретенный (ингибирующие аутоантитела к ADAMTS-13)</li> </ul> <p>Гемолитико-уремический синдром, индуцированный инфекциями</p> <ul style="list-style-type: none"> <li>• STEC-ГУС (шига-токсин E. coli)</li> <li>• нейраминидаза Str. pneumoniae</li> </ul> <p>Атипичный гемолитико-уремический с-м (аГУС)</p> <ul style="list-style-type: none"> <li>• мутации генов регуляторных белков и компонентов комплемента</li> <li>• антитела к фактору H (CFH)</li> </ul>	<p>Аутоиммунные заболевания:</p> <ul style="list-style-type: none"> <li>• Системные васкулиты</li> <li>• Антифосфолипидный синдром</li> <li>• Системная красная волчанка</li> <li>• Системная склеродермия</li> </ul> <p>Системные инфекции (сепсис, ВИЧ и другие)</p> <p>Злокачественные новообразования</p> <p>Акушерская патология:</p> <ul style="list-style-type: none"> <li>• HELLP-синдром, преэклампсия</li> </ul> <p>Злокачественная АГ</p> <p>Лекарственная ТМА:</p> <ul style="list-style-type: none"> <li>• Ингибиторы кальцинейрина</li> <li>• Противоопухолевые препараты</li> <li>• Пероральные контрацептивы</li> <li>• Кокаин и другие</li> </ul> <p>Ионизирующее излучение и другие</p>

гемолитико-уремический синдром (аГУС), поскольку это обуславливает выбор тактики лечения и определяет прогноз. Ключевым маркером диагностики ТТП является снижение активности металлопротеазы ADAMTS-13, в норме расщепляющей сверхкрупные мультимеры фактора Виллебранда на более мелкие фрагменты с низкой функциональной активностью и, тем самым, ограничивающей процессы микроциркуляторного тромбообразования. Активность ADAMTS-13 менее 10% является безусловным критерием диагноза ТТП, тогда как при других ТМА она, хотя и может снижаться, никогда не достигает столь низких значений.

Атипичный ГУС – ультраредкое системное заболевание генетической природы, в основе которого лежит неконтролируемая активация комплемента, обусловленная мутациями генов белков-регуляторов альтернативного пути комплемента (АПК) или, реже, антителами к фактору H (CFH) – основному регуляторному протеину АПК. Результатом активации АПК является повреждение эндотелиальных клеток с последующим генерализованным тромбообразованием в сосудах малого калибра – так называемая комплемент-опосредованная ТМА. По современным представлениям, мутации в генах АПК лишь предрасполагают к развитию аГУС. Для индукции же первого острого эпизода ТМА необходимо воздействие различных дополнительных комплемент-активирующих состояний, которые рассматривают как триггеры заболевания. Такими триггерами могут быть некоторые заболевания и состояния, приведенные в таблице 2, которые раньше называли "вторичными ТМА". Иными словами, у пациента с генетической аномалией системы комплемента заболевание гриппом, например, может привести к развитию аГУС.

Аналогично инфекции, представляющей собой комплемент-активирующее состояние, последнее может возникнуть при ряде системных заболеваний, также перечисленных в таблице 2, в частности, при СКВ. Однако сочетание ТМА с системными васкулитами описывают редко, хотя с позиции патогенеза ничего удивительного в этом нет.

**Продолжение анамнеза:** обсуждалось развитие вторичной ТМА в рамках АНЦА-ассоциированного васкулита, однако положительная динамика легочного процесса и снижение острофазовых показателей не сопровождалась уменьшением выраженности ни анемии, ни тромбоцитопении. Проведенное в клинике дообследование не выявило клинических и лабораторных симптомов других аутоиммунных заболеваний, при которых может развиваться комплемент-опосредованная ТМА: уровень АНФ и антител к ДНК был в пределах нормы, маркеры антифосфолипидного синдрома (волчаночный антикоагулянт, антитела к кардиолипинам и  $\beta_2$ -гликопротеину-1), криоглобулины и криофибриноген выявлены не были. Тяжелая артериальная гипертензия развилась уже после появления признаков поражения почек, поэтому не рассматривалась в качестве причины ТМА. Пациентка не была беременна и не получала лекарственные препараты, применение которых ассоциировано с развитием вторичной ТМА. Маркеры ВИЧ-инфекции, вирусных гепатитов В и С отсутствовали.

Одновременно было начато обследование для исключения первичной ТМА. Активность ADAMTS-13, составившая 68%, позволила исключить ТТП. Развитие STEC-ГУС также представлялось маловероятным, поскольку в анамнезе отсутствовали указания на диарею и другие признаки кишечной инфекции. Таким

образом, после исключения многочисленных возможных причин развития ТМА наиболее вероятным представлялся диагноз атипичного гемолитико-уремического синдрома. В пользу него свидетельствовало и развитие у пациентки гипокремиемии со снижением содержания С3-компонента до 72 мг/дл (норма 79-152).

Незамедлительно была начата плазматерапия (свежемороженая плазма – СЗП – в объеме 500-900 мл в день), проведено 3 сеанса плазмообмена (14.02.17 г., 16.02.17 г. и 22.02.17 г.) с объемом эксфузии и замещения 1,5-1,8 л СЗП. За время пребывания в стационаре в общей сложности введено 22,5 л СЗП. Однако, несмотря на проводимое лечение, усугублялись признаки микроангиопатического гемолиза: уровень гемоглобина колебался от 53 до 67 г/л, концентрация гаптоглобина снизилась до 0,02 г/л, число тромбоцитов не превышало  $98 \times 10^9/\text{л}$  (минимально до  $80 \times 10^9/\text{л}$ ), несмотря на прием четырех антигипертензивных препаратов, сохранялось повышение АД до 180/100 мм рт.ст. Тяжелая анемия потребовала 4х трансфузий эритроцитной массы. Сохранялась протеинурия субнефротического уровня (2,1-2,7 г/л), при этом отмечено восстановление белковых показателей сыворотки крови (общий белок 69,5-77,6 г/л, альбумин 39,2-46,1 г/л). Отсутствие положительной динамики позволило констатировать плазморезистентность, которая являлась абсолютным показанием к назначению терапии комплемент-блокирующим препаратом Экулизумаб – антагонистом C5 компонента системы комплемента.

В отделении проведено 2 инфузии экулизумаба в дозе 900 мг с интервалом в 7 дней (07.03.17 г. и 14.03.17 г.) с удовлетворительной переносимостью. В связи с наличием показаний к экстренному началу лечения экулизумабом, вакцинация против *Neisseria meningitidis* была выполнена после инициации лечения (менактра 09.03.17 г.). С целью предотвращения менингококковой инфекции проводилась антибиотикопрофилактика пefлоксацином.

Уже на третьи сутки после первого введения экулизумаба отмечена тенденция к восстановлению числа тромбоцитов ( $142 \times 10^9/\text{л}$ ) и эритроцитов ( $2,45 \times 10^{12}/\text{л}$ ) в периферической крови, концентрация гемоглобина стабилизировалась на уровне 67-71 г/л. В течение недели впервые удалось добиться нормализации показателей АД, что позволило уменьшить объем антигипертензивной терапии. В результате проводимой иммуносупрессивной терапии ЦФА и ГКС отмечено частичное обратное развитие инфильтративных изменений легочной ткани, уменьшения плотности зон матового стекла в обоих легких. Однако функция почек не восстановилась, и пациентка оставалась диализ-зависимой. Через полтора месяца пребывания в клинике в стабильном состоянии она была выписана для продолжения лечения экулизумабом, циклофосфамидом и ГКС по месту жительства.

Окончательный диагноз был сформулирован следующим образом:

Основное сочетанное заболевание:

- 1) АНЦА-ассоциированный васкулит по типу микроскопического полиангиита фульминантного течения, высокой активности (BVAS 16 баллов), АНЦА-положительный (АТ к миелопероксидазе), с поражением почек (по типу быстро прогрессирующего гломерулонефрита), легких (геморрагический альвеолит), лечение кортикостероидами и циклофосфамидом (1800 мг суммарно), в том числе, в сверхвысоких дозах.
- 2) Атипичный гемолитико-уремический синдром: генерализованная тромботическая микроангиопатия (микроангиопатическая гемолитическая анемия, тромбоцитопения, острое повреждение почек, артериальная гипертензия 3 ст., очень высокого риска, поражение лёгких), лечение трансфузиями свежемороженой плазмы, плазмообменом (общий объем трансфузий 22,5 л; плазморезистентность), экулизумабом (2 инфузии индукционного курса).

Осложнения: Хроническая болезнь почек С5а. Программный гемодиализ с 13.12.2016 г. Анемия смешанного генеза (хронических состояний, гемолитическая, постгеморрагическая) тяжелой степени (Hb до 53 г/л). Левосторонний гидроторакс, умеренно выраженный асцит.

После выписки пациентка продолжила терапию экулизумабом по месту жительства, получая лечение программным гемодиализом. После завершения индукционного курса до настоящего времени продолжает терапию препаратом в поддерживающей дозе 1200 мг каждые 2 недели. В ходе динамического наблюдения не выявлено признаков активности ТМА, в результате проведенного курса индукционной иммуносупрессивной терапии удалось добиться ремиссии АНЦА-ассоциированного васкулита, в связи с чем переведена на поддерживающее лечение глюкокортикоидами в низкой дозе и азатиоприном.

Для оценки прогноза заболевания, в том числе с учетом возможного выполнения трансплантации почки и определения объема и длительности последующей терапии, пациентке было выполнено генетическое исследование системы комплемента, идентифицировавшее мутацию гена диацилглицеролкиназы-эпсилон (DGKE) с.35 C>T в гетерозиготном состоянии. Согласно номенклатуре ACMG, данная мутация рассматривается как мутация с возможной патогенностью и ассоциирована с развитием aГУС.

## Обсуждение

Особенностью представленного наблюдения является уникальное сочетание двух орфанных заболеваний – АНЦА-васкулита и атипичного ГУС у пациентки-носителя полиморфизма гена DGKE.

Идентификация мутации этого гена у взрослого человек с клинико-лабораторными проявлениями аГУС – само по себе крайне редкое событие, поскольку до настоящего времени аГУС, ассоциированный с аномалией гена DGKE, описывают преимущественно у детей первого года жизни. Данный генетический дефект стали рассматривать как возможную причину аГУС совсем недавно: в 2013 г. Lemaire et al представили серию наблюдений из 13 пациентов с аГУС, у которых известные мутации белков системы комплемента отсутствовали, однако во всех случаях были идентифицированы рецессивные мутации гена DGKE [17]. Особенности всех представленных наблюдений были ранний дебют заболевания (в возрасте до 1 года) с острого эпизода ТМА, сочетавшегося с нефротическим синдромом, и развитие повторных рецидивов, способствовавших прогрессированию нефропатии до терминальной стадии на втором десятилетии жизни у большинства больных. Поскольку никто из пациентов не имел признаков дисрегуляции системы комплемента, а у одного из них обострение аГУС развилось, несмотря на проводимую терапию экулизумабом, в литературе даже обсуждался вопрос о том, может ли ТМА, ассоциированная с дефектом гена DGKE, рассматриваться как атипичный ГУС, известный как комплемент-опосредованная ТМА. Сегодня, однако, установлена возможность развития аГУС у пациентов с носительством полиморфизмов генов гемостаза, к которым, помимо гена DGKE, относят гены плазминогена, XII фактора свертывания крови, а также тромбомодулина, играющего роль в регуляции как системы коагуляции, так и комплемента [18, 19].

DGKE, мутация в гене которой была выявлена у нашей пациентки, не является компонентом системы комплемента, а точный механизм развития аГУС у носителей полиморфизмов в этом гене остается неясным. Диацилглицеролкиназы – это внутриклеточные липидные киназы, которые фосфорилируют диацилглицерол (DAG), превращая его в фосфатидную кислоту. Основной функцией DGKE является фосфорилирование DAG, содержащего арахидоновую кислоту (AADAG) – сигнальной молекулы, активирующей протеинкиназу C (ПКС) [20, 21]. ПКС стимулирует продукцию различных протромбогенных (фактор фон Виллебранда, ингибитор активатора плазминогена-1, фактор активации тромбоцитов и тканевой фактор) и антитромбогенных факторов (тканевой активатор плазминогена) [22-26]. Этот сигнальный путь стимулирует также активацию тромбоцитов, индуцируемую тромбином [27]. Фосфорилирование AADAG под воздействием DGKE прерывает передачу внутриклеточного сигнала. По всей видимости, функциональный дефицит DGKE как результат генетической аномалии может приводить к стойкой активации описанного сигнального пути, что нарушает баланс между выработкой протромбогенных и антитромбогенных молекул и,

как следствие, способствует поддержанию протромбогенного статуса. Возможность реализации этого механизма доказана в эксперименте с использованием ингибитора DGKE – малой молекулы R590022, под воздействием которой происходила активация тромбоцитов и снижение выработки простаглицина эндотелием [28]. Несмотря на то, что DGKE не связана напрямую с системой комплемента, возможная связь между ними, скорее всего, существует. В пользу этого предположения свидетельствует обнаружение гипокомплементемии у нескольких пациентов с семейной формой DGKE-ассоциированного аГУС, описанных Westland et al. [29]. Все они, как и наша пациентка, имели низкое содержание C3 в крови, что, с точки зрения авторов, указывает на активацию комплемента. Однако механизм, посредством которого мутация DGKE к этому приводит, остается неясным. Одним из предполагаемых является ее сочетание с мутациями в генах-регулятора системы комплемента, C3 и тромбомодулина [30].

Не до конца ясен также механизм массивной протеинурии при аГУС, ассоциированном с мутациями гена DGKE. Однако есть основания полагать, что в этих случаях протеинурия может быть связана с накоплением избыточного количества DAG в подоцитах в результате неспособности мутантной DGKE, экспрессируемой этими клетками, контролировать его метаболизм. Это нарушает функционирование кальциевых каналов TRPC6 в ножковых отростках подоцитов, что, в свою очередь, ведет к повреждению щелевидной диафрагмы и развитию выраженной протеинурии. Данное предположение основано на результатах работы Ozaltin et al, в 2013 г. опубликовавших серию из 9 наблюдений пациентов с рецессивными мутациями в гене DGKE и хронической гломерулярной ТМА, клинико-морфологическая картина которой была подобна мембранопролиферативному гломерулонефриту (МПГН) [31]. Интересно, что у 8 из них первые клинические проявления заболевания были зарегистрированы в возрасте от 1,5 до 17 лет, при этом ни у одного из пациентов не было отмечено острых эпизодов ТМА, которые позволили бы диагностировать аГУС. По заключению авторов, генетический дефект DGKE способен не только привести к развитию ТМА, но и вызвать дисфункцию подоцитов. Можно предполагать, что, по-видимому, от выраженности последней и будет зависеть величина протеинурии.

Экстраполируя данные литературы на приводимое нами наблюдение, можно предположить, что мутация в гене DGKE у нашей пациентки была наиболее вероятной причиной поражения почек, манифестировавшего в подростковом возрасте. Формирование же развернутой клинической картины ТМА с фульминантным развитием острого повреждения почек, в короткий срок приведшего к терминальной почечной недостаточности, произошло вследствие присоединения другого заболевания



(АНЦА-ассоциированного васкулита), спровоцировавшего активацию комплемента по альтернативному пути и, как следствие, системное повреждение эндотелия.

**Комментарий нефролога:** безусловно, морфологическая верификация диагноза могла бы внести ясность в наши в значительной степени гипотетические рассуждения, поскольку, вероятно, позволила бы идентифицировать первичный почечный процесс, обусловленный, как мы полагаем, дефектом гена DGKE. С учетом недавней публикации Ozaltin et al. [31], это могла быть не только хроническая ТМА, но и мембранопролиферативный ГН, хотя на светооптическом уровне обе этих патологии выглядят практически одинаково, и лишь иммунофлюоресцентное исследование дает возможность разграничить их. С другой стороны, возможно было бы понять, явилось ли ОПП следствием острой ТМА, экстракапиллярного ГН с большим процентом полулуний или их сочетания. Однако для диагностики аГУС, диагноз которого не вызывал сомнений на основании проведенного обследования, выполнение нефробиопсии не является обязательным [16]. Кроме того, у нашей пациентки имелся целый ряд абсолютных и относительных противопоказаний к выполнению этой диагностической манипуляции, в первую очередь, стойкая тромбоцитопения, создававшая существенный риск развития геморрагических осложнений, которые могли оказаться фатальными для больной с тяжелой резистентной анемией. Значимым фактором риска формирования осложнений при биопсии была также резистентная артериальная гипертензия. Хотелось бы также обратить внимание на малоизвестный нефрологам факт, обуславливающий опасность нефробиопсии у пациентов с ТМА вообще и атипичным ГУС в особенности и серьезно ограничивающий выполнение данной процедуры у этого контингента больных даже в отсутствие тромбоцитопении и иных противопоказаний. Дело в том, что любое инвазивное вмешательство, даже малое, к которым принадлежит биопсия почки, способно вызвать активацию комплемента, что может стать новым триггером генерализации микроангиопатического процесса и привести к фатальному исходу. Принимая во внимание особенности течения заболевания и тяжесть состояния нашей пациентки, подобного развития событий вполне можно было ожидать. Вот почему мы решили отказаться от выполнения нефробиопсии, сочтя имеющиеся клинические и лабораторные данные достаточными для установления диагноза и назначения в дополнение к иммуносупрессивной терапии ААВ патогенетической терапии экулизумабом, высокая эффективность которой подтвердила наши предположения на практике.

**Активация комплемента при ААВ:** в соответствии с современными представлениями развитие АНЦА-ассоциированного васкулита протекает

в несколько этапов. На начальном этапе патогенеза происходит прайминг нейтрофилов с участием провоспалительных цитокинов – фактора некроза опухоли- $\alpha$  и интерлейкина-1, в результате чего необходимые для связывания с АНЦА антигены – МПО и ПР-3, экспрессируются на поверхности клеток [32]. Эти же цитокины ответственны за активацию эндотелия капилляров почечного клубочка, который начинает экспрессировать необходимые для адгезии нейтрофилов Р и Е селектины [33]. После взаимодействия праймированных нейтрофилов с активированным эндотелием АНЦА связываются с нейтрофилами своими Fab и Fc фрагментами, что индуцирует конформационные изменения молекул  $\beta_2$ -интегрина на поверхности нейтрофилов [34]. Активированные нейтрофилы плотно прикрепляются к эндотелию, мигрируют сквозь него и повреждают эндотелиальные клетки и окружающие ткани вследствие респираторного (окислительного) взрыва и высвобождения протеолитических ферментов путем дегрануляции [35]. Набухание и некроз клеток эндотелия приводят к его отслойке от базальной мембраны, что, в свою очередь, вызывает тромбоз капилляров и формирование сегментарного некроза клубочка. При условии некроза стенки капилляра и его разрыва, возможно формирование из эпителиоидных клеток и моноцитов клеточных полулуний в пространстве Боумена.

Роль комплемента в патогенезе АНЦА-ГН длительное время недооценивалась. Однако в современных экспериментальных работах была доказана способность антител, выделенных из крови пациентов с ААВ, а также супернатантов активированных АНЦА нейтрофилов вызывать активацию комплемента по альтернативному пути, способствуя высвобождению C5a, прямому повреждению эндотелия мембранатакающим комплексом (МАК) C5b-9 и развитию респираторного взрыва [36]. В свою очередь, C5a способен индуцировать прайминг нейтрофилов путем активации митоген-активируемой протеинкиназы семейства p38 (p38MARK), киназой, регулируемой внеклеточным сигналом (ERK) и фосфатидилинозитол-3-киназой (PI3K) [37]. Кроме того, C5a является мощным хемоаттрактантом нейтрофилов.

Вклад активации комплемента в развитие АНЦА-ассоциированного гломерулонефрита (ГН) подтверждают и клинико-морфологические данные. Так, более чем в половине нефробиоптатов пациентов с АНЦА-ГН выявляют отложение C3d, C4d и C5b-9 компонентов комплемента преимущественно в стенках капилляров клубочка и мезангии [38]. У пациентов с активным ААВ отмечают значимо более высокое содержание C3a, C5b-9 и Bb в плазме и C5a в моче, чем у пациентов в ремиссии [39]. При этом концентрация Bb в плазме имеет достоверные корреляции с долей полулуний в нефробиоптате. В настоящее время доказана возможность развития ТМА у пациентов с АНЦА-ассоциированным ГН – в работе китайских авторов у 30 из 220 больных

с морфологически доказанным диагнозом АНЦА-ГН были выявлены признаки ТМА [40].

Значение активации комплемента в формировании поражения почек при ААВ было подтверждено в эксперименте: у мышей с нокаутированным геном С5-компонента комплемента, дефицитом фактора В и истощением С3 не удается вызвать развитие экспериментальной модели АНЦА-ГН [41]. При этом дефицит С4-компонента не препятствует развитию АНЦА-ГН, что является дополнительным свидетельством в пользу активации системы комплемента по альтернативному пути.

Таким образом, система комплемента и, в частности, компонент С5а являются перспективными мишенями терапевтического воздействия не только при атипичном гемолитико-уремическом синдроме, но и при АНЦА-ассоциированных васкулитах. Дополнительным преимуществом селективной блокады рецепторов С5а является сохранение общей активности С5. Группа китайских авторов продемонстрировала существенное снижение активности почечного процесса в животной модели АНЦА-ассоциированного васкулита при применении ингибитора С5а [36].

В 2017 г. были опубликованы первые результаты применения у пациентов с АНЦА-ассоциированными васкулитами препарата авакопан (Авасоран, ССХ168) – малой молекулы, избирательно блокирующей рецепторы С5а [42]. В рандомизированном плацебо-контролируемом исследовании участвовало 67 пациентов с впервые диагностированным ААВ или рецидивом заболевания. Все они получали циклофосфамид или ритуксимаб, в первой группе – в сочетании с преднизолоном в дозе 60 мг/сут, во второй – в сочетании с авакопаном в дозе 30 мг *per os* 2 раза/сут и преднизолоном в уменьшенной дозе 20 мг/сут, в третьей – в сочетании с авакопаном в дозе 30 мг *per os* 2 раза/сут без преднизолона. К 12-й неделе терапии ответа на лечение удалось добиться у 70% пациентов первой группы, у 86,4% второй группы и у 81% третьей. Таким образом, антагонист рецепторов С5а является перспективным стероид-сберегающим агентом для лечения АНЦА-ассоциированного васкулита. При этом остается открытым вопрос о том, в каких группах пациентов с ААВ применение комплемент-блокирующих препаратов будет наиболее эффективным. Для его решения перспективным представляется проведение генетических исследований, исследование плюрипотентных стволовых клеток и использование методов биоинформатики [43].

**Комментарий нефролога:** мы полагаем, что представленное наблюдение иллюстрирует возможность комплексной природы развития ТМА, т.е. сочетания нескольких механизмов в её формировании. Мутация в гене DGKE, хотя и не могла напрямую повлиять на систему комплемента, по всей видимости, обуславливала субклиническое течение ТМА, которая стала причиной начального повреждения почек и на раннем этапе заболевания проявлялась

лишь умеренной изолированной протенурией. По мере прогрессирования болезни генетический дефект DGKE мог способствовать поддержанию протромбогенного статуса и, таким образом, внести свой вклад в персистенцию микротромбообразования. Вторым причинным фактором стал системный васкулит мелких сосудов, развитие которого привело к массивному повреждению эндотелия микроциркуляторного русла, в том числе за счет активации системы комплемента по альтернативному пути. Кроме того, АНЦА-ассоциированные васкулиты являются протромбогенным состоянием, что обусловлено развитием дисфункции эндотелия под воздействием цитокинов и нарушением баланса между про- и антикоагулянтными медиаторами, а также подавлением фибринолиза. Подтверждением этому является высокая распространенность венозных тромбозных осложнений, в том числе и бессимптомных, у пациентов с АНЦА-ассоциированными васкулитами [44].

Сочетание двух взаимно потенцирующих патологических состояний создало достаточные условия для развития острого эпизода развернутой ТМА и, по всей видимости, привело к формированию порочного круга, способствовавшего хронизации процесса и развитию клинической картины аГУС. Несмотря на это, подавление активности АНЦА-ассоциированного васкулита с помощью иммуносупрессивной терапии оказалось недостаточным условием для купирования проявлений ТМА. Это стало возможным лишь благодаря применению комплемент-блокирующего препарата – экулизумаба.

**Комментарий ревматолога:** прогноз пациентки в настоящее время представляется неопределенным. С одной стороны, назначение комплексного лечения позволило подавить активность системного васкулита и тромботической микроангиопатии, однако добиться восстановления функции почек не удалось. В существенной степени прогноз будет определяться возможностью профилактики повторных обострений системного васкулита и эпизодов ТМА. Риск развития рецидива заболевания остается значимой проблемой в группе больных АНЦА-ассоциированными васкулитами, они развиваются в среднем у 40-50% пациентов за 3-5 лет наблюдения, несмотря на адекватную иммуносупрессивную терапию [45]. У пациентов с терминальной почечной недостаточностью развитие рецидивов заболевания наблюдаются реже [46]. В рандомизированных исследованиях было показано, что применение ритуксимаба для поддерживающей терапии при АНЦА-ассоциированных васкулитах ассоциировано с меньшим риском развития рецидивов заболевания по сравнению с азатиоприном [47]. Кроме того, вклад в решение проблемы обострений заболевания может внести внедрение новых классов анти-В-клеточных препаратов [48].

С учетом особенностей имеющегося у нашей пациентки полиморфизма гена DGKE, патогенетически

не связанного напрямую с функционированием системы комплемента, сохраняется вероятность формирования у нее повторных эпизодов ТМА, несмотря на продолжающееся лечение экулизумабом, как было продемонстрировано в серии зарубежных наблюдений [17]. Возможность сохранения длительной стойкой ремиссии заболевания будет также являться определяющим фактором при решении вопроса о возможности выполнения трансплантации почки.

### Заключение

Наше наблюдение демонстрирует редкое сочетание двух орфанных заболеваний – АНЦА-ассоциированного васкулита и атипичного ГУС, ассоциированного с мутацией гена DGKE. Сосуществование этих болезней, по-видимому, обеспечило развитие fulminантного поражения жизненно важных органов с быстрым достижением терминальной почечной недостаточности в исходе острого эпизода. Уникальной особенностью представленного наблюдения является также развитие развернутой картины ТМА у пациентки-носителя полиморфизма гена DGKE в возрасте старше 30 лет, что ранее не было описано в медицинской литературе. Необычные характер и особенности течения заболевания оказались чрезвычайно трудны для анализа. И лишь командные действия специалистов – ревматологов и нефрологов – позволили в конце концов установить верный диагноз и назначить терапию, позволившую добиться ремиссии обеих болезней, сочетание которых представляло собой безусловную угрозу жизни пациентки.

*Профессор Н.Л. Козловская при поддержке компании "Алексин" принимает участие в образовательных мероприятиях для врачей в качестве лектора*

*Остальные авторы не имеют конфликта интересов*

*Professor N.L. Kozlovskaya is a lecturer for educational program of Alexion Pharmaceutical Inc  
Other authors declare no conflict of interests*

### Список литературы

1. Meri S. European Journal of Internal Medicine Complement activation in diseases presenting with thrombotic microangiopathy. Eur J Intern Med. 2013; 24(6): 496-502. doi:10.1016/j.ejim.2013.05.009
2. Chen M., Daba M.R., Kallenberg C.G.M. The complement system in systemic autoimmune disease. J Autoimmun. 2010; 34(3): J276-J286. doi:10.1016/j.jaut.2009.11.014
3. Jennette J.C. Rapidly progressive crescentic glomerulonephritis. Kidney Int. 2003; 63(3): 1164-1177. doi:10.1046/j.1523-1755.2003.00843.x.
4. Егорова Е.Т., Суханов А.В., Столяревич Е.С. и др.

Гемодиализ-зависимая почечная недостаточность в дебюте нефропатий: нозологическая структура, клинико-морфологические корреляции, прогноз. Вестник трансплантологии и искусственных органов. 2007; (5): 20-26.

Egorova E.T., Subanov A.V., Stolyarevich E.S., et al. Haemodialysis-dependent acute renal failure in debut of different nephropathies: nosological structure, clinical and morphological correlations, prognosis. Vestnik transplantologii i iskusstvennykh organov. 2007; (5): 20-26.

5. Jennette J.C., Falk R.J., Bacon P.A., et al. 2012 revised International Chapel Hill Consensus Conference Nomenclature of Vasculitides. Arthritis Rheum. 2013; 65(1): 1-11. doi:10.1002/art.37715

6. Бекетова Т.В. Микроскопический полиангиит, ассоциированный с антинейтрофильными цитоплазматическими антителами: особенности клинического течения. Терапевтический архив. 2015; 87(5): 33-46. doi: 10.17116/terarkh201587533-46

Beketova T.V. Microscopic polyangiitis associated with antineutrophil cytoplasmic antibodies: clinical features. Ter Arkh. 2015; 87(5): 33-46. doi: 10.17116/terarkh201587533-46

7. Villiger P.M., Guillevin L. Microscopic polyangiitis: Clinical presentation. Autoimmun Rev. 2010; 9(12): 812-819. doi:10.1016/j.autrev.2010.07.009

8. Бирюкова А.С., Столяревич Е.С., Кальянова Е.В. и др. Опыт лечения быстро прогрессирующего гломерулонефрита при АНЦА-ассоциированном васкулите. Нефрология и диализ. 2013; 15(4): 306-307.

Biryukova L.S., Stolyarevich E.S., Kalyanova E.V. et al. Opyt lecheniya bystroprogressiruyuschego glomerulonefrita pri ANCA-associrovannom vaskulite. Nephrology and dialysis. 2013; 15(4): 306-307.

9. Томиллина Н.А., Бирюкова А.С., Фролова Н.Ф. и др. Клинико-морфологическая характеристика и прогноз разных гистоморфологических вариантов быстро прогрессирующего гломерулонефрита, ассоциированного с АНЦА-васкулитом. Нефрология и диализ. 2017; 19(4): 466-477. doi: 10.28996/1680-4422-2017-4-466-477

Tomilina N.A., Biryukova L.S., Frolova N.F., et al. Clinical and morphological characteristics and prognosis of different histomorphological variants of rapidly progressing glomerulonephritis associated with ANCA-vasculitis. Nephrology and dialysis. 2017; 19(4): 466-477. doi: 10.28996/1680-4422-2017-4-466-477

10. Буланов Н.М., Моисеев С.В., Новиков П.И. и др. Поражение почек при различных вариантах АНЦА-ассоциированного васкулита. Клиническая фармакология и терапия. 2016; 5: 23-29.

Bulanov N.M., Moiseev S.V., Novikov P.I., et al. Renal involvement in ANCA-associated vasculitis. Klinicheskaya farmakologiya i terapiya. 2016; 5: 23-29.

11. Falk R.J., Moore D.T., Hogan S.L., et al. A renal biopsy in essential for the management of ANCA-positive patients with glomerulonephritis. Sarcoidosis Vasc Diffuse Lung Dis. 1996; 13(3): 230-231.

12. Berden A.E., Ferrario F., Hagen E.C., et al. Histopathologic classification of ANCA-associated glomerulonephritis. J Am Soc Nephrol. 2010; 21(10): 1628-1636. doi:10.1681/ASN.2010050477

13. Kallenberg C.G.M. Pathogenesis of ANCA-associated

vasculitides. *Ann Rheum Dis.* 2011; 70 Suppl 1: i59-63. doi:10.1136/ard.2010.138024

14. *Novikov P., Smitienko I., Bulanov N., et al.* Testing for antineutrophil cytoplasmic antibodies (ANCA) in patients with systemic vasculitides and other diseases. *Ann Rheum Dis.* 2017; 76(8): e23. doi:10.1136/annrheumdis-2016-210890

15. Нефрология. Клинические рекомендации. Под ред. Шилова Е.М., Смирнова А.В., Козловской Н.Л. М.: ГЭОТАР-Медиа, 2016; 816 с.

Nefrologiya. Klinicheskie rekomendacii. Pod red. Shilova E.M., Smirnova A.V., Kozlovskoj N.L. M.: GEHOTAR-Media, 2016; 816

16. *Козловская Н.А., Прокопенко Е.И., Эмирова Х.М. и др.* Клинические рекомендации по диагностике и лечению атипичного гемолитико-уремического синдрома. Нефрология и диализ. 2015; 17(3): 242-264.

*Kozłowska N.A., Prokopenko E.I., Emirova H.M., et al.* Klinicheskie rekomendacii po diagnostike i lecheniyu atipichnogo gemolitiko-uremicheskogo sindroma. *Nephrology and dialysis.* 2015; 17(3): 242-264.

17. *Lemaire M., Schaefer F., Tang W.H., et al.* Recessive mutations in DGKE cause atypical hemolytic-uremic syndrome. *Nat Genet.* 2013; 45(5): 531-536. doi:10.1038/ng.2590.Recessive

18. *Bu F., Maga T., Meyer N.C., et al.* Comprehensive genetic analysis of complement and coagulation genes in atypical hemolytic uremic syndrome. *J Am Soc Nephrol.* 2014; 25(1): 55-64. doi:10.1681/ASN.2013050453

19. *Jokiranta T.S.* HUS and atypical HUS. *Blood.* 2017; 129(21): 2847-2856. doi:10.1182/blood-2016-11-709865

20. *Shulga Y.V., Topham M.K., Epand R.M.* Regulation and functions of diacylglycerol kinases. *Chem Rev.* 2011; 111(10): 6186-6208. doi:10.1021/cr1004106

21. *Pettitt T.R., Martin A., Horton T., et al.* Diacylglycerol and phosphatidate generated by phospholipases C and D, respectively, have distinct fatty acid compositions and functions. Phospholipase D-derived diacylglycerol does not activate protein kinase C in porcine aortic endothelial cells. *J Biol Chem.* 1997; 272(28): 17354-17359.

22. *Carew M.A., Paleolog E.M., Pearson J.D.* The roles of protein kinase C and intracellular Ca<sup>2+</sup> in the secretion of von Willebrand factor from human vascular endothelial cells. *Biochem J.* 1992; 286 (Pt 2): 631-635.

23. *Ren S., Sbatadal S., Shen G.X.* Protein kinase C-beta mediates lipoprotein-induced generation of PAI-1 from vascular endothelial cells. *Am J Physiol Endocrinol Metab.* 2000; 278(4): E656-62. doi:10.1152/ajpendo.2000.278.4.E656

24. *Whately R.E., Nelson P., Zimmerman G.A., et al.* The regulation of platelet-activating factor production in endothelial cells. The role of calcium and protein kinase C. *J Biol Chem.* 1989; 264(11): 6325-6333.

25. *Herbert J.M., Savi P., Laplace M.C., et al.* Chelerythrine, a selective protein kinase C inhibitor, counteracts pyrogen-induced expression of tissue factor without effect on thrombomodulin down-regulation in endothelial cells. *Thromb Res.* 1993; 71(6): 487-493.

26. *Levin E.G., Marotti K.R., Santell L.* Protein kinase C and the stimulation of tissue plasminogen activator release from human endothelial cells. Dependence on the elevation of messenger RNA.

*J Biol Chem.* 1989; 264(27): 16030-16036

27. *Offermanns S.* Activation of Platelet Function Through G Protein-Coupled Receptors. *Circ Res.* 2006; 99(12): 1293-1304. doi:10.1161/01.RES.0000251742.71301.16

28. *Yada Y., Ozeki T., Kanoh H., et al.* Purification and characterization of cytosolic diacylglycerol kinases of human platelets. *J Biol Chem.* 1990; 265(31): 19237-19243.

29. *Westland R., Bodria M., Carrea A., et al.* Phenotypic expansion of DGKE-associated diseases. *J Am Soc Nephrol.* 2014; 25(7): 1408-1414. doi:10.1681/ASN.2013080886

30. *Córdoba S.R. De, Tortajada A., Hidalgo M.S., et al.* Genetics of Atypical Hemolytic Uremic Syndrome (aHUS). *Semin Thromb Hemost.* 2014; 40(4): 422-430. doi: 10.1055/s-0034-1375296

31. *Ozaltin F., Li B., Rauhauser A., et al.* DGKE Variants Cause a Glomerular Microangiopathy That Mimics Membranoproliferative GN. 2017; 24(3): 377-384. doi:10.1681/ASN.2012090903

32. *Muller Kobold A.C., van der Geld Y.M., Limburg P.C., et al.* Pathophysiology of ANCA-associated glomerulonephritis. *Nephrol Dial Transplant.* 1999; 14(6): 1366-1375.

33. *Savage C.O., Brooks C.J., Adu D., et al.* Cell adhesion molecule expression within human glomerular and kidney organ culture. *J Pathol.* 1997; 181(1): 111-115. doi:10.1002/(SICI)1096-9896(199701)181:1<111::AID-PATH698>3.0.CO;2-9

34. *Falke R.J., Terrell R.S., Charles L.A., et al.* Anti-neutrophil cytoplasmic autoantibodies induce neutrophils to degranulate and produce oxygen radicals in vitro. *Proc Natl Acad Sci U S A.* 1990; 87(11): 4115-4119.

35. *Radford D.J., Luu N.T., Hewins P., et al.* Antineutrophil cytoplasmic antibodies stabilize adhesion and promote migration of flowing neutrophils on endothelial cells. *Arthritis Rheum.* 2001; 44(12): 2851-2861.

36. *Xiao H., Schreiber A., Heeringa P., et al.* Alternative complement pathway in the pathogenesis of disease mediated by anti-neutrophil cytoplasmic autoantibodies. *Am J Pathol.* 2007; 170(1): 52-64. doi:10.2353/ajpath.2007.060573

37. *Hao J., Meng L.-Q., Xu P.-C., et al.* p38MAPK, ERK and PI3K Signaling Pathways Are Involved in C5a-Primed Neutrophils for ANCA-Mediated Activation. *Arai K, ed. PLoS One.* 2012; 7(5): e38317. doi:10.1371/journal.pone.0038317.

38. *Hilborst M., van Paassen P., van Rie H., et al.* Complement in ANCA-associated glomerulonephritis. *Nephrol Dial Transplant.* 2017; 32(8): 1302-1313. doi: 10.1093/ndt/gfv288

39. *Gou S.-J., Yuan J., Chen M., et al.* Circulating complement activation in patients with anti-neutrophil cytoplasmic antibody-associated vasculitis. *Kidney Int.* 2013; 83(1): 129-137. doi:10.1038/ki.2012.313

40. *Chen S.F., Wang H., Huang Y.M., et al.* Clinicopathologic characteristics and outcomes of renal thrombotic microangiopathy in anti-neutrophil cytoplasmic autoantibody-associated glomerulonephritis. *Clin J Am Soc Nephrol.* 2015; 10(5): 750-758. doi:10.2215/CJN.07910814

41. *Schreiber A., Xiao H., Jennette J.C., et al.* C5a receptor mediates neutrophil activation and ANCA-induced glomerulonephritis. *J Am Soc Nephrol.* 2009; 20(2): 289-298. doi:10.1681/ASN.2008050497

42. *Jayne D.R.W., Bruchfeld A.N., Harper L., et al.* Randomized Trial of C5a Receptor Inhibitor Avacopan in

ANCA-Associated Vasculitis. *J Am Soc Nephrol.* 2017; 28(9): 2756-2767. doi:10.1681/ASN.201611117

43. *Novikov P., Kozłovskaya N., Moiseev S., et al.* Therapeutic Complement Targeting in ANCA-Associated Vasculitides and Thrombotic Microangiopathy What Is It about? *Biomed Hub.* 2016; 1: 453106. doi:10.1159/000453106

44. *Макаров Е.А., Новиков П.П., Шевцова Т.П. и др.* Венозные тромбозэмболические осложнения при АНЦА-ассоциированных васкулитах. *Клиническая фармакология и терапия.* 2017; 26(3): 37-42.

*Makarov E.A., Novikov P.I., Shevtsova T.P., et al.* Venous thromboembolic events in patients with ANCA-associated vasculitides. *Klinicheskaya farmakologiya i terapiya.* 2017; 26(3): 37-42.

45. *Pagnoux C., Hogan S.L., Chin H., et al.* Predictors of treatment resistance and relapse in antineutrophil cytoplasmic antibody-associated small-vessel vasculitis: comparison of two independent cohorts. *Arthritis Rheum.* 2008; 58(9): 2908-2918. doi:10.1002/art.23800

46. *Moiseev S., Novikov P., Jayne D., et al.* End-stage renal disease in ANCA-associated vasculitis. *Nephrol Dial Transplant.* 2017; 32(20): 248-253. doi:10.1093/ndt/gfw046

47. *Guillevin L., Pagnoux C., Karras A., et al.* Rituximab versus azathioprine for maintenance in ANCA-associated vasculitis. *N Engl J Med.* 2014; 371(19): 1771-1780. doi:10.1056/NEJMoa1404231

48. *Novikov P., Moiseev S., Bulanov N., et al.* Bortezomib in refractory ANCA-associated vasculitis: a new option? *Ann Rheum Dis.* 2016; 75(1): e9. doi:10.1136/annrheumdis-2015-207947

Дата получения статьи: 27.04.2018

Дата принятия к печати: 19.05.2018

Submitted: 27.04.2018

Accepted: 19.05.2018