

Полиорганная недостаточность у подростка с нулевой активностью комплемента, системным воспалительным ответом и аутоиммунными проявлениями – описание случая и подходы к дифференциальной диагностике

**Т.Е. Панкратенко¹, Т.Ю. Абасеева¹, А.Л. Музуров², М.В. Кварацхелия³,
Х.М. Эмирова³, А.А. Буров¹, Д.В. Зверев⁴**

¹ ГБУЗ МО Московский областной научно-исследовательский институт им. М.Ф. Владимирского; 129110, г. Москва, ул. Щепкина, 61/2, Российская Федерация

² ГБОУ ДПО Российская медицинская академия постдипломного образования МЗ РФ; 125993, г. Москва, ул. Баррикадная, д. 2/1, Российская Федерация

³ ГБОУ ВПО Московский государственный медико-стоматологический университет им. А.И. Евдокимова МЗ РФ; 127473, г. Москва, ул. Делегатская, д. 20, стр. 1

⁴ ГБУЗ Детская городская больница св. Владимира ДЗМ; 107014, г. Москва, ул. Рубцовско-Дворцовая, д. 1/3

Multiorgan failure in an adolescent with null complement hemolytic activity, systemic inflammatory syndrome and autoimmune manifestations – case description and approaches to differential diagnosis

**T.E. Pankratenko¹, T.Yu. Abaseeva¹, A.L. Muzurov², M.V. Kvaratskheliya³,
Kh.M. Emirova³, A.A. Burov¹, D.V. Zverev⁴**

¹ Moscow regional research and clinical institute; 61/2, Shchepkina str., Moscow, 129110

² Russian medical academy of postgraduate education; 2/1, Barrikadnaya str., Moscow, 125993

³ Moscow state medical-dental university; 20-1, Delegatskaya str., Moscow, 127473

⁴ St. Vladimir's clinical children's hospital; 1/3, Rubtsovsko-Dvortsovaya str., Moscow, 107014

Ключевые слова: острая почечная недостаточность, криоглобулинемия, комплемент, менингококцемия, тромботическая микроангиопатия

Резюме

В статье представлено описание случая острой почечной недостаточности (ОПН) у подростка 16 лет, возникшей на фоне тяжелой системной воспалительной реакции, протекавшей с массивными геморрагическими высыпаниями, развитием синдрома полиорганной недостаточности (СПОН), признаками тромботической микроангиопатии/диссеминированного внутрисосудистого свертывания (ДВС), криоглобулинемией. В дальнейшем выявлена постоянная нулевая гемолитическая активность комплемента. Дифференциальная диагностика проводилась между менингококцемией, сепсисом, системными васкулитами (в том числе криоглобулинемическим васкулитом), заболеваниями из группы тромботических микроангиопатий (ТМА). Одновременно с диагностическим поиском проводилась интенсивная терапия, включавшая применение антибиотиков широкого спектра действия, плазмообменов, пульсовых введений метилпреднизолона, инфузий иммуноглобулина, что привело к улучшению общего состояния пациента, стиханию вос-

Адрес для переписки: 124460, Москва, Зеленоград, 1213-128. Панкратенко Татьяна Евгеньевна
Телефон: 8 (499) 268-73-68 E-mail: tatiana2103@inbox.ru

паления, стойкому исчезновению симптомов ТМА/ДВС. В исходе заболевания у подростка развился нефросклероз, хроническая болезнь почек (ХБП) 4 ст.

На основании анализа проявлений заболевания в острый период, тщательного лабораторного обследования, катamnестического наблюдения мы пришли к выводу о наличии у подростка наследственного дефицита компонентов терминального отдела комплемента, что предрасположило его к повторным эпизодам менингококцемии. Последний эпизод осложнился СПОН, ДВС, ОПН с исходом в нефросклероз. Дальнейшая терапия должна быть направлена на замедление прогрессирования ХБП, а также на профилактику рецидивов инвазивной менингококковой инфекции, для чего показана вакцинация подростка тетравалентной менингококковой вакциной.

Abstract

The article describes a case of acute renal failure (ARF) in a 16 years old adolescent. Renal failure arose on the background of severe systemic inflammatory syndrome with pronounced hemorrhagic rash, multiorgan failure in combination with signs of thrombotic microangiopathy, disseminated intravascular coagulation (DIC), cryoglobulinemia. Persistent null complement hemolytic activity was further revealed in the patient. The differential diagnosis concerned meningococemia, sepsis, systemic vasculitis, including cryoglobulinemic vasculitis, thrombotic microangiopathies (TMAs). Along with diagnostic search intensive complex therapy was carried out, including application of wide spectrum antibiotics, plasma exchanges, methylprednisolone pulses, infusions of human immunoglobulin. The therapy resulted in the improvement of the patient's general condition, subsiding of inflammation, stable disappearance of TMA/DIC symptoms. Nephrosclerosis and chronic kidney disease (CKD) stage 4 has developed in the outcome of the acute disease.

After careful analysis of the disease manifestation and course during acute period, laboratory examination, follow-up observation we came to a conclusion that the teenager has hereditary terminal complement deficiency predisposing him to recurrent meningococemia. The last acute episode was complicated by multiorgan failure, ARF, DIC and resulted in nephrosclerosis. Further therapy in our patient must be targeted to the slowing of CKD progression and to the prevention of invasive meningococcal infection by vaccination with a tetravalent meningococcal vaccine.

Key words: acute renal failure, cryoglobulinemia, thrombotic microangiopathy, complement, meningococemia, thrombotic microangiopathy

Острая почечная недостаточность нередко входит в состав синдрома полиорганной недостаточности (СПОН). Последняя часто осложняет состояния с массивным выбросом провоспалительных медиаторов, например, сепсис, особенно осложненный синдромом диссеминированного внутрисосудистого свертывания (ДВС). Развитие СПОН возможно и при заболеваниях, связанных с повреждением сосудов макро- и микроциркуляторного русла: фульминантных васкулитах, первичных и вторичных тромботических микроангиопатиях (ТМА).

При сепсисе СПОН обусловлен как воздействием токсинов микроорганизмов, так и неадекватным, гиперреактивным ответом иммунной системы с массивным выбросом провоспалительных медиаторов: интерлейкинов (IL-1, IL-2, IL-6, IL-8, IL-10), фактора некроза опухоли α (ФНО α), интерферона γ (ИФН γ), оксида азота (NO), фактора активации тромбоцитов и т.д. Воздействие комплекса эндотоксинов бактерий и медиаторов воспаления вызывает вазодилатацию и повреждение эндотелия, повышение проницаемости стенок сосудов микроциркуляторного русла. В результате развивается синдром «капиллярной утечки», отек интерстиция, нарушается перфузия тканей, что и приводит к функциональной недостаточности органов и систем. В возникновении острого почечного повреждения при сепсисе

играют роль падение эффективного внутрисосудистого объема и системная гипотензия вследствие вазодилатации, почечная вазоконстрикция, непосредственное воздействие эндотоксинов и цитокинов на эндотелий почечных капилляров и почечный эпителий, активация клеток воспаления [10, 12].

При системных васкулитах повреждение сосудистой стенки обусловлено воздействием иммунных комплексов (ИК) с участием аутоантител. ИК активируют комплемент, способствуют привлечению клеток воспаления и секреции провоспалительных цитокинов. Происходит повреждение эндотелия, развивается воспаление и некроз стенок сосудов различного калибра, при ряде заболеваний – с образованием гранулем. Клинические проявления включают слабость, лихорадку, геморрагическую сыпь с инфильтрацией (пальпируемую пурпуру), иногда – с некрозами и изъязвлениями. Нередко выявляется поражение суставов, легких, почек [3, 4, 8, 26]. В редких случаях васкулиты принимают крайне тяжелое, фульминантное течение с развитием легочно-почечного синдрома, СПОН с потребностью в искусственной вентиляции легких (ИВЛ) и заместительной почечной терапии (ЗПТ), высокой частотой летальных исходов [29, 30, 32].

Наконец, к полиорганной недостаточности могут приводить ТМА – атипичный гемолитико-уре-

мический синдром (аГУС), тромбоцитическая тромбоцитопеническая пурпура (ТТП), катастрофический антифосфолипидный синдром (КАФС). При этих состояниях нарушение перфузии тканей и развитие мультиорганной дисфункции обусловлено распространенным тромбозом сосудов микроциркуляторного русла. Патогенетические причины ТМА разнообразны. При аГУС повреждение эндотелия обусловлено аномально активированным компонентом, при ТТП – резким снижением активности ADAMTS 13 – протеазы, расщепляющей мультимеры фактора Виллебранда. При КАФС в повреждении эндотелия играют роль антифосфолипидные антитела. Общими для всех ТМА лабораторными признаками являются микроангиопатическая гемолитическая анемия и тромбоцитопения потребления. Необходимо отметить, что анемия (иногда с признаками гемолиза) и тромбоцитопения характерны и для сепсиса, осложненного ДВС, а ТМА (особенно КАФС) может осложниться сепсисом, что затрудняет дифференциальную диагностику этих состояний. Кроме того, вторичная ТМА и ДВС могут сопровождать fulminantное течение васкулита. [5, 6, 14, 19].

Итак, с патогенетической точки зрения сепсис, тяжелые формы системных васкулитов мелких сосудов и ТМА объединяет распространенное поражение микроциркуляторного русла с нарушением перфузии тканей и полиорганной недостаточностью. Разграничить эти состояния на основании клинической картины бывает непросто, что иллюстрирует представленный нами случай.

Больной Х, 16 лет 7 мес, поступил в отделение реанимации больницы по месту жительства 28.01.13 с жалобами на многократную рвоту в течение суток, лихорадку до 40, геморрагические высыпания на коже.

В анамнезе у ребенка с раннего возраста отмечалась гиперактивность с дефицитом внимания. Курит с 12 лет, периодически злоупотребляет алкоголем. Отец и мать хронические заболевания отрицают. Старший брат 19 лет – здоров, служит в армии.

В 2008 г. в возрасте 12 лет, впервые после перенесенного острого респираторного заболевания отмечалась лихорадка до 39-40, умеренные геморрагические высыпания на коже. Клинически установлен диагноз менингококцемии. Госпитализирован в инфекционное отделение, на фоне антибактериальной терапии лихорадка купировалась на 3-й день, высыпания разрешились.

В феврале 2011 г, в возрасте 14 лет, заболел ОРЗ с кашлем, явлениями ринита, повышением температуры тела до 38°C. Через шесть дней – нарастание лихорадки до 40°C, рвота до 10 раз в сутки, появились геморрагические элементы на коже с некротическим компонентом, более обильные, чем в первый раз.

Госпитализирован в отделение реанимации. Отмечалась выраженная артериальная гипотензия – артериальное давление (АД) 70/40 мм рт.ст. Судорог, менин-

геальных симптомов не было. В общем анализе крови: гемоглобин (Hb) 155 г/л, лейкоцитоз (L) $27,6 \times 10^9$ /л (нейтрофилы палочкоядерные 37%, сегментоядерные 36%), тромбоцитопения (до 19×10^9 /л) с быстрым восстановлением числа тромбоцитов; в биохимическом анализе крови – АЛТ, АСТ до 180 ед/л, мочевины 6,1 ммоль/л, креатинина 93 мкмоль/л, в коагулограмме: растворимые фибрин-мономерные комплексы (РФМК) 19-17 мг/л (норма до 4 мг/л), Д-димер резко положительный, протромбиновый индекс (ПТИ) 64-89%. Общий анализ мочи – без патологии. В мазке из носа и зева менингококк не высеян.

Получал антибактериальную терапию (цефтриаксон в сочетании с амикацином), переливания иммуноглобулина, тромбоцитарной массы, плазмы, инфузионную терапию, на фоне чего состояние стабилизировалось, лихорадка прекратилась на 3 сутки, высыпания разрешились.

В дальнейшем в редких анализах мочи и крови патологических изменений не было, биохимический анализ крови не сдавал, эпизодов геморрагических высыпаний не отмечалось.

Настоящее заболевание развилось внезапно, после вечеринки, на которой подросток употреблял «энергетический напиток». Употребление алкоголя и наркотиков накануне заболевания отрицает.

При поступлении в отделение реанимации по месту жительства состояние очень тяжелое: вялый, лихорадит до 40, на коже – множественные геморрагические элементы с некротическим компонентом, разного размера. Ожирение II ст (масса тела 100 кг при росте 176 см, ИМТ 32 кг/м²). Тоны сердца глухие, АД 80/40 мм рт.ст. При обследовании: в общем анализе крови – Hb 155 г/л, L 35×10^9 /л (палочкоядерные 25%, сегментоядерные 68%), Тр 44×10^9 /л, АЛТ 1400 ед/л, АСТ 2500 ед/л. По данным эхокардиографии – диффузная гипокинезия миокарда. Начата антибактериальная терапия (цефтазидим 4 г/сут), проведена инфузия плазмы 600 мл. Анурия с 11.00 29.01.13, несмотря на инфузию кристаллоидов в дозе 30 мл/кг (3000 мл).

Через сутки (30.01.13) переведен в отделение детской реанимации ГБУЗ МО МОНИКИ им М.Ф. Владимирского. При поступлении больной в сознании, очень вялый, адинамичный. Не лихорадит (t 36,7°C). Сохранились обильные геморрагические высыпания на коже, отмечалась одышка до 46 в мин, тахикардия до 110 ударов в мин. Тоны сердца глухие, АД 90/38 мм рт.ст. В связи с сохраняющейся анурией проведена процедура продолженной вено-венозной гемодиализации (ПВВДФ) с объемом ультрафильтрации 3000 мл. Проведена инфузия плазмы 1000 мл.

Учитывая сохраняющуюся анурию и потребность в ЗПТ, 31.01.13 переведен в Детский центр гравитационной хирургии крови и гемодиализа ГБУЗ ДКБ св. Владимира ДЗМ.

Поступил в очень тяжелом состоянии. Слабый, адинамичный. В сознании, контактен, временами возбужден. Тошнота, многократная рвота кофейной гущей.

Кожа розовая, выраженная гиперемия лица. На коже и слизистых — множественные геморрагические элементы неправильных «звездчатых» очертаний, размерами от 3-4 мм до очагов 5х6 см, местами — с элементами поверхностных некрозов (рис. 1-3). Петехии в местах наложения жгутов и манжеток, электродов. Одышка без втяжений уступчивых мест грудной клетки, частота дыхания 28-30 в мин. В легких дыхание ослаблено, плохо проводится в нижние отделы, хрипов нет. Тоны сердца приглушены, ритмичные, частота сердечных сокращений 109 в мин. Артериальной гипертензии нет, АД 105/62 мм рт.ст. Живот мягкий, доступен глубокой пальпации, безболезненный во всех отделах. Пальпация печени, селезенки затруднена из-за избыточной подкожно-жировой клетчатки. Диареи нет. Анурия.

При экстренном обследовании (табл. 1) подтверждена тромбоцитопения, лейкоцитоз с резким «левым сдвигом», шизоциты в мазке крови не обнаружены; по данным биохимического анализа крови — высокая азотемия, гиперферментемия, умеренная гипербилирубинемия. Были резко повышены показатели воспаления: С-реактивный белок (СРБ) 384 мг/л (высокочувствительный СРБ 233 мг/л), прокальцитонин тест >200 нг/мл. В коагулограмме — протромбиновый индекс 86%, международное нормализованное отношение (МНО) 1,13, фибриноген 8,8 г/л, антитромбин III 70%, протеин С 46%, плазминоген 35%, Д-димер 12,06 мкг/мл (норма до 0,24), содержание антигена фактора фон Виллебранда 630% от нормы.

При ультразвуковом исследовании органы брюшной полости — без явных патологических изменений. Почки — паренхима без выраженных изменений, размеры не увеличены, кровоток не оценен из-за технических сложностей. Эхо-кардиография: полости сердца не расширены, фракция выброса 60%, недостаточность митрального и трикуспидального клапанов.

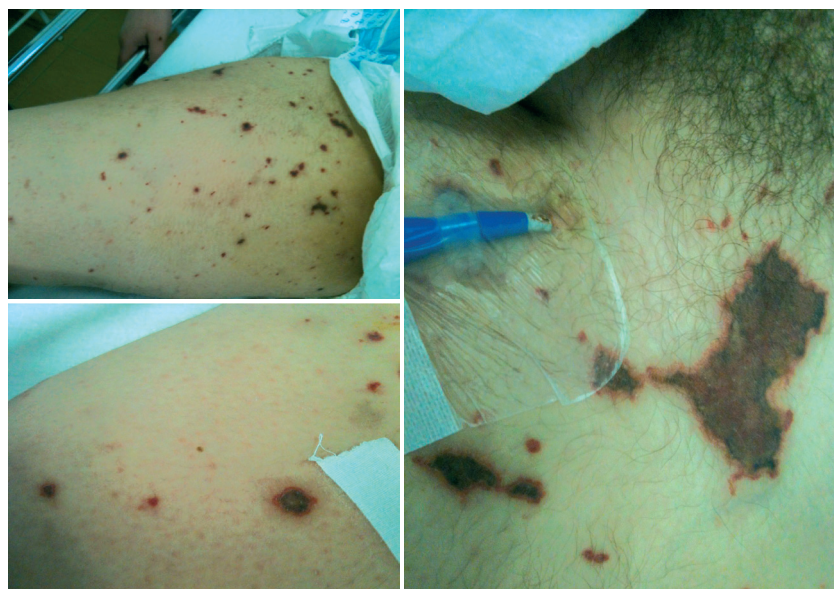

Рис. 1-3. Геморрагически-некротические высыпания на коже больного X, 16 лет

В течение суток развилось делириозное состояние, что потребовало глубокой медикаментозной седации и ИВЛ. Менингеальных и очаговых симптомов не было, люмбальная пункция не выполнена по техническим причинам.

Таким образом, у подростка имели место лихорадка, которая быстро купировалась с началом антибактериальной терапии, геморрагически-некротическая сыпь на коже, ОПН с развитием анурии, поражение ЦНС в виде нарушения сознания (делириозное состояние), поражение сердечно-сосудистой системы (кратковременная гипокинезия миокарда с выраженной артериальной гипотензией), печени (синдром цитолиза). В анализах крови обращали на себя внимание признаки активного системного воспаления (нейтрофильный гиперлейкоцитоз с выраженным сдвигом в сторону юных форм, крайне высокие значения СРБ и прокальцитонина), выраженная тромбоцитопения, а также синдром цитолиза (крайне высокие значения ЛДГ, КФК, АСТ, АЛТ).

При дообследовании в посеве крови роста нет, посев из носа и зева на менингококк от 01.02.13, ПЦР (в плазме крови) на менингококк, пневмококк, гемофильную палочку от 31.01.13 (после 3-х суток антибактериальной терапии) отрицательные. Анализы крови на HBs-Ag, антитела к вирусу гепатита С, вирусу иммунодефицита человека, бледной трепонеме, йерсиниям отрицательные. Аутоантитела (антигуклярный фактор, рANCA, сANCA, антикардиолипиновые антитела IgG, IgM, антитела к бета-2 гликопротеидам IgG, IgM) не обнаружены; волчаночный антикоагулянт слабо положительный (коэффициент 1,7); обнаружены криоглобулины ++++; активность в плазме протеазы ADAMTS 13 <5%, обнаружен ингибитор ADAMTS 13; антиген фактора Виллебранда — 630%, в тесте с сенсбилизированными эритроцитами барана — отсутствие гемолитической активности комплемента; в сыворотке крови компоненты комплемента C3 102 мг/мл, C4 31 мг/мл (в пределах нормы).

Итак, при дообследовании выделить микробный возбудитель не удалось. В то же время в сыворотке обнаружены криоглобулины в высоком титре, выявлено отсутствие гемолитической активности комплемента при нормальном содержании в сыворотке крови фракций C3 и C4. Выраженная тромбоцитопения, прогрессирующая анемия и резкое повышение ЛДГ заставляли заподозрить ТМА, а крайне низкая активность фермента ADAMTS 13 в сочетании с наличием в плазме его ингибитора позволяли трактовать ситуацию как аутоиммунный вариант тромбоцитической тромбоцитопенической пурпуры (ТТП). Тем не менее, учитывая ведущий в клинической картине синдром системного воспаления, геморрагическую сыпь, СПОН, диагноз был сформулирован следующим

Таблица 1

Динамика лабораторных показателей пациента X. в остром периоде

Дата	Нв, г/л	Тр., *10 ⁹ /л	L, *10 ⁹ /л	Юные формы, %*	Сегм., %	СОЭ, мм/час	Альб., г/л	Креа, мкмМ/л	ЛДГ, ед/л	АЛТ, ед/л	СРБ, мг/л
31.01.13	104**	29	35,4	25	56	84	34	691	8800	4500	384
03.02.13	123	56	56,2	20	65	33	49	695	5255	3835	
8.02.13	74	169	15,6	2	67	40	32	426	573		
11.02.13	58	218	7,5		77	46	29	534	380		33
07.03.13	108	290	9,4		60	39	25	655	170	3	13
11.03.13	115	299	8,5		45	38	38	834		8	7
19.03.13	109	235	7,6		35	36	40	633	153	13	

* Юные формы – миелоциты+метамиелоциты+палочкоядерные нейтрофилы, %

** Жирным шрифтом выделены значения, выходящие за пределы нормы.

Сокращения:

Нв – гемоглобин, Тр. – тромбоциты, L – лейкоциты, Сегм. – сегментоядерные нейтрофилы, СОЭ – скорость оседания эритроцитов, Альб. – альбумин, Креа – креатинин, ЛДГ – лактатдегидрогеназа, АЛТ – аланинаминотрансфераза, СРБ – С-реактивный белок.

образом: Септицемия (менингококцемия)? Вторичная криоглобулинемия. Вторичная ТМА. Синдром полиорганной недостаточности, острая почечная недостаточность, стадия анурии.

Таким образом, у пациента имелись признаки и инфекционного процесса (сепсиса), и аутоиммунного заболевания (криоглобулинемии), и ТМА, причем каждый из этих процессов мог вносить вклад в тяжесть состояния больного, что и диктовало необходимость комплексной терапии: антибактериальной, иммуносупрессивной, плазмазамещающей.

Продолжена ЗПТ (сеансы ПВВГДФ), антибактериальная терапия антибиотиком широкого спектра действия (тиенам 2 г/сут), антикоагулянтная терапия (фрагмин 5000 ед/сут).

Учитывая возможное участие эндотоксина в патогенезе заболевания, 01.02.13 проведен сеанс гемосорбции (гемоперфузия через колонку LPS ADSORBER на аппарате Multifiltrat). 31.01, 02.02, 04.02.13 проведено три сеанса плазмафереза с объемом замещения 3000-3500 мл (альбумин 5% 400 мл, свежезамороженная плазма 2600-3100 мл). После сеансов плазмафереза внутривенно вводили метилпреднизолон по 1000 мг, всего 3 введения. В дни без плазмаферезов внутривенно переливали свежезамороженную плазму в объеме 800-1000 мл/сут. Кроме того, с 01.02.13 в течение 7 дней внутривенно вводили пентаглобин по 5 г.

На фоне терапии состояние пациента улучшилось: он не лихорадил, гемодинамика оставалась стабильной. К 04.02.13 прекращена медикаментозная седация, восстановилось сознание и самостоятельное дыхание, больной был экстубирован. Анурия сохранялась в течение 11 суток, затем диурез постепенно нарастал и с 17.02.13 составлял 2500-3000 мл/сут. Последний сеанс гемодиализа – 16.02.13, однако уровень азотемии оставался высоким (мочевина 13-15 ммоль/л, креатинин до 830 мкмоль/л). По данным анализов крови, в первые несколько дней сохранялся гиперлейкоцитоз (до 68×10^9 /л)

нейтрофильного характера со сдвигом в сторону юных форм (до 25%), в дальнейшем с постепенным снижением; содержание тромбоцитов постепенно повышалось, превысило 150×10^9 /л с 8.02.13 и в дальнейшем оставалось стойко нормальным. Отмечалось быстрое снижение уровней ЛДГ, АСТ, АЛТ, СРБ, прокальцитонина (табл. 1)

Параллельно с лечением проводилось дальнейшее обследование пациента.

07.02.13 выполнена биопсия кожи (элемента сыпи и на границе некротизированного элемента). В дерме – очаговые склеротические изменения, слабо выраженные периваскулярные лимфоцитарные инфильтраты, в части сосудов – гиалиновые тромбы и набухание эндотелия. При иммунофлюоресценции: гранулярное свечение IgG и IgM в тромбах в просвете сосудов, положительная реакция с IgG в стенках сосудов. Заключение: описанные изменения неспецифичны, могут наблюдаться при криоглобулинемии. Убедительных данных за СКВ и системный васкулит не обнаружено.

05.02.13 взята кровь на исследование полиморфизма генов системы свертывания. Обнаружен следующий генотип: FGB (фибриноген) G/G; F2 (протромбин) G/G; F5 (Лейденская мутация) G/G; SERPINE 1 (PAI-1) – 4G/5G; ITGA2 (гликопротеин 1a) C/C; ITGB 3 (тромбоцитарный рецептор фибриногена) T/C; MTHFR: 677 C>T – C/T; MTHFR: 1298 A>C (метилентетрагидрофолатредуктаза) – A/C; MTR: 2756 A>G (метионинсинтаза) A/G; MTRR: 66 A>G (122 M) (метионинсинтаза-редуктаза) A/G. Таким образом, у пациента выявлены неблагоприятные (прокоагулянтные) гетерозиготные полиморфизмы генов ингибитора активатора плазминогена, тромбоцитарного рецептора фибриногена и генов ферментов фолатного цикла. Заключение врача-генетика: данные полиморфизмы ассоциированы со снижением фибринолитической активности крови (PAI-1), гиперагрегацией тромбоцитов, повышенной потребностью в фолатах, склонностью к гипергомоцистеинемии.

В повторных пробах сыворотки от 04.02.13, 18.02.13, 24.02.13 – нулевая гемолитическая активность комплемента при нормальном содержании компонентов С3 и С4.

20.02.13 получена информация, что у брата пациента 19 лет, служившего в армии, остро развилось лихорадочное состояние с сыпью и явлениями менингизма, и через сутки он погиб. Данные аутопсии не представлены.

В связи с сохраняющейся почечной недостаточностью 05.03.2013 выполнена биопсия почки. Препарат для световой микроскопии представлен фрагментом соединительной ткани (рубцовые изменения). В препарате для иммунофлюоресценции 3 клубочка, 1 полностью склерозирован, в остальных – ишемия капиллярных петель. Диффузно-очаговый склероз интерстиция и атрофия канальцев. Артерии и артериолы – без особенностей. Иммунофлюоресценция: IgG, IgA, IgM, C3, C1q, фибрин, капта, лямда – нет. Заключение: Нефросклероз. Данных за иммунокомплексный гломерулонефрит нет.

Таким образом, по результатам углубленного обследования, включавшего биопсию кожи и биопсию почки, данных за системное заболевание соединительной ткани, иммунокомплексный гломерулонефрит, хроническую ГМА не получено.

К 18.03.13 состояние пациента стабилизировалось: значительно снизилась азотемия (мочевина 13 ммоль/л, креатинин 440 мкмоль/л), полностью нормализовался уровень АДГ, тромбоцитов, показатели коагулограммы. Сохранялась небольшая анемия (Hb 109 г/л), умеренная артериальная гипертензия (до 140/100 мм рт.ст).

Подросток был выписан домой на антигипертензивной терапии амлодипином (5 мг 1 раз/сут), с рекомендацией приема курантила (75 мг 3 раза/сут) в течение месяца и фолиевой кислоты 3 мг/сут в день длительно.

В дальнейшем наблюдался амбулаторно. Общее состояние оставалось относительно стабильным, самочувствие не нарушено: подросток продолжал учебу в колледже, жалоб не предъявлял. Динамика основных лабораторных показателей представлена в табл. 2. В коагулограмме – повышение РФМК (7,5 мг%), остальные показатели

в пределах нормы. В пробах крови от 24.05.13 криоглобулины не обнаружены, волчаночный антикоагулянт не обнаружен. ПЦР (в плазме крови) на ДНК цитомегаловируса, вируса Эпштейна-Барр, вирусов герпеса I, II, VI типов, токсоплазмы – отрицательная. Активность ADAMTS 13-52%. Анализы крови и мочи на паразитозы от февраля 2014 г отрицательные. В разовых анализах мочи – протеинурия до 1,5 г/л, мочевого осадок спокойный (эритроциты – 0, лейкоциты – 1-2 в п/зр). При последнем осмотре в отделении в мае 2014 г (в возрасте 17 лет 11 мес) сохранялось ожирение II ст. (рост 177 см, вес 100 кг, ИМТ 32 кг/м²), артериальная гипертензия (АД 130/80 – 160/100 мм рт.ст). По данным лабораторного обследования, сохранялась умеренная азотемия (расчетная СКФ по формуле Кокрофта-Голта 33 мл/мин), уровень гемоглобина, лейкоцитов и тромбоцитов в пределах нормы. Протеинурия возросла до 2,5 г/л (в разовых анализах).

Постоянно сохранялась нулевая гемолитическая активность комплемента.

Обсуждение

Данный случай представлял существенные диагностические трудности. Имевшиеся симптомы (геморрагически-некротическая сыпь, лихорадка, проявления СПОН) могут наблюдаться при ряде состояний (менингококцемия, септицемия, первичные и вторичные ГМА, фульминантное течение васкулитов). В то же время, тяжелое общее состояние пациента не позволяло отложить начало лечения до постановки точного диагноза. В связи с этим мы проводили диагностический поиск параллельно с интенсивной посиндромной терапией.

В первые несколько суток в клинической картине доминировали синдром системного воспаления и СПОН. С учетом клинических и лабораторных данных (гиперлейкоцитоз с выраженным «левым» сдвигом, крайне высокие значения прокальцитонина и СРБ, тромбоцитопения) состояние соответствовало диагностическим критериям сепсиса (табл. 3). [12, 15]

Таблица 2

Динамика лабораторных показателей пациента К.Х. в период катамнестического наблюдения.

Дата	Нв, г/л	Тр., *10 ⁹ /л	L, *10 ⁹ /л	Юные формы, %	Сегм., %	СОЭ, мм/час	Альб., г/л	Креа, мкмМ/л	АДГ, ед/л	АЛТ, ед/л	СРБ, мг/л
20.05.13	117*	228	7,4		47	22	44	373	163	35	
21.08.13	121	267	7,5		44	10	45	277	164	31	
21.11.13	147	306	11,8		60	8	41	283		28	
27.02.14	138	278	7,5		48	17	43	307	308	25	2,6
22.05.14	145	228	9,6		55	18	37	349	322	51	1,2

* Жирным шрифтом выделены значения, выходящие за пределы нормы.

Сокращения:

Нв – гемоглобин, Тр. – тромбоциты, L – лейкоциты, Сегм. – сегментоядерные нейтрофилы, СОЭ – скорость оседания эритроцитов, Альб. – альбумин, Креа – креатинин, АДГ – лактатдегидрогеназа, АЛТ – аланинаминотрансфераза, СРБ – С-реактивный белок.

Таблица 3
Диагностические критерии сепсиса

Сепсис диагностируется на основании документированной инфекции или подозрения на инфекцию в сочетании с двумя и более признаками из нижеперечисленных:	
Общие симптомы	Лихорадка $>38,3$ или гипотермия $<36,0$
	ЧСС >90 в мин или $>2SD$ от возрастной нормы
	Тахипноэ
	Нарушения сознания
	Выраженные отеки или положительный баланс жидкости (задержка жидкости >20 мл/кг/24 часа)
	Гипергликемия $>7,7$ ммоль/л в отсутствие диабета
Показатели воспаления	Лейкоцитоз >12000 /мкл или <4000 /мкл
	Нормальный уровень лейкоцитов при наличии $>10\%$ незрелых форм
	Уровень СРБ $>2SD$ от нормы
	Уровень прокальцитонина $>2SD$ от нормы
Гемодинамические показатели	Артериальная гипотензия (САД <90 мм рт.ст. или СрАД <70 мм рт.ст., или снижение САД более чем на 40 мм рт.ст. от обычного)
Показатели органной дисфункции	Артериальная гипоксемия ($PaO_2/FiO_2 < 3000$)
	Олигурия (диурез менее 0,5 мл/кг/час в течение не менее 2-х часов, несмотря на адекватное восполнение жидкости)
	Прирост креатинина более 44 мкмоль/л за сутки
	Нарушения коагуляции (МНО $>1,5$ или АЧТВ >60 с)
	Парез кишечника (отсутствие кишечных шумов)
	Тромбоцитопения ($<100\ 000$ /мкл)
Показатели перфузии тканей	Гиперлактатемия (>1 ммоль/л)
	Мраморность кожи, положительная проба «белого пятна»

Примечание: ЧСС – частота сердечных сокращений, САД – систолическое артериальное давление, СрАД – среднее артериальное давление

Учитывая наличие характерных геморрагически-некротических высыпаний на коже, наиболее вероятным представлялся диагноз менингококцемии – септической формы инфекции, вызванной *Neisseria meningitidis*.

Neisseria meningitidis – грамотрицательный диплококк, нестойкий во внешней среде, но обладающий многочисленными факторами вирулентности: полисахаридной капсулой, эндотоксином – липополисахаридом клеточной стенки (LOS), иммуноглобулином А1 – протеазой, способствующей выживанию менингококка во внутренней среде организма. Большинство случаев инвазивной инфекции связано с серогруппами менингококка А, В, С, W, X, Y; в нашей стране чаще встречаются серогруппы А, В и С.

В подавляющем большинстве случаев менингококковая инфекция протекает субклинически (в виде бессимптомного носительства). При этом

носительство в популяции в период эпидемий превышает 50% и может достигать 90% в студенческих общежитиях и армейских казармах. У 10-15% инфицированных менингококком лиц развивается назофарингит. Инвазивная менингококковая инфекция (менингит, менингококцемия или их сочетание) составляет не более 20% клинически явных случаев. Пик заболеваемости инвазивной менингококковой инфекцией у детей наблюдается в возрасте до двух лет, второй (меньший) пик приходится на возраст 15-25 лет. [7, 9, 11]

Попавшая в кровоток, менингококки выделяют значительное количество эндотоксина. Эндотоксин повреждает эндотелий, провоцирует массивный выброс интерлейкинов, ФНО α , NO и других провоспалительных медиаторов клетками иммунной системы, активизирует комплемент и систему внутрисосудистой коагуляции. В результате усугубляется повреждение эндотелия, резко повышается проницаемость сосудистой стенки с выходом жидкости из сосудистого русла в интерстиций (синдром «капиллярной утечки»), развивается ДВС-синдром – массивное тромбообразование в сосудах различного калибра с последующей кровоточивостью вследствие потребления факторов коагуляции. Явления лейкокластического васкулита сосудов микроциркуляторного русла, об-

турация их тромбами и бактериальными эмболами ведет к ишемическим повреждениям. Их клинические проявления – геморрагически-некротические высыпания на коже (вплоть до образования обширных дефектов мягких тканей, некрозов фаланг пальцев и т.п.). В результате воздействия эндотоксина, цитокинов, распространенного нарушения микроциркуляции развивается СПОН, а при молниеносных формах – инфекционно-токсический шок. Летальный исход возможен в течение нескольких часов, летальность при менингококцемии составляет 10-40%. [17, 23]

В защите от менингококковой инфекции, особенно от ее инвазивных форм, исключительно важную роль играет комплемент-опосредованная бактерицидная активность сыворотки.

Комплемент – система белков, включающая около 30 сывороточных компонентов и несколько мембранных ингибиторов и рецепторов. Основные

компоненты комплемента C1-C4 обозначают как «проксимальные», компоненты C5-C9 – как «терминальные». Система комплемента функционирует по принципу каскадной активации.

Известно три пути активации комплемента (рис. 4). Классический путь участвует в реакциях специфического иммунитета, запускается комплексом антиген-антитело и опосредован компонентами C1, C2 и C4. В лектиновом пути участвует белок манноз-связывающий лектин (МСЛ), способный образовывать связи с олигосахаридами клеточной стенки бактерий независимо от их антигенной специфики и через МСЛ-ассоциированные сериновые протеазы активировать C4. Оба эти пути приводят к формированию комплекса C4bC2a – C3-конвертазы классического пути, активирующей C3 компонент комплемента. Альтернативный путь состоит в самопроизвольном гидролизе C3 компонента с образованием активной его формы C3b. C3b связывается с мембраной микробных клеток и при присоединении стабилизирующего компонента В формирует C3-конвертазу альтернативного пути – C3bBb. Таким образом, осуществляется положительная обратная связь – дальнейшее усиление активации компонента комплемента C3.

Итак, все три пути сходятся на активации компонента комплемента C3. С его участием образуется C5-конвертаза, запускающая формирование МАК – комплекса C5a-C9, который содержит гидрофильный центр-пору. Опосредованное МАК массивное повреждение мембран приводит к нарушению внутренней среды и осмотическому лизису микробных клеток. В отличие от клеток бактерий, клетки человека защищены от воздействия комплемента рядом факторов-ингибиторов комплемента, как сывороточных (C4b-связывающий белок, фактор H, фактор I), так и мембранных (MCP, CR1, DAF и др.) [20, 33]

Комплемент опосредует бактерицидный эффект и в специфических, и в неспецифических реакциях иммунитета. В ряде исследований показано, что инвазивные формы менингококковой инфекции чаще встречаются у лиц с отсутствием бактерицидной активности сыворотки в отношении данных конкретных штаммов менингококка. Последнее может быть связано как с отсутствием специфических антител, так и с дефицитом комплемента. Действительно, среди лиц с дефицитом терминальных компонентов комплемента (C5-C9) заболеваемость инвазивными формами менингококковой инфекции значительно выше, чем в популяции в целом. В межэпидемический период и в странах с низкой заболеваемостью

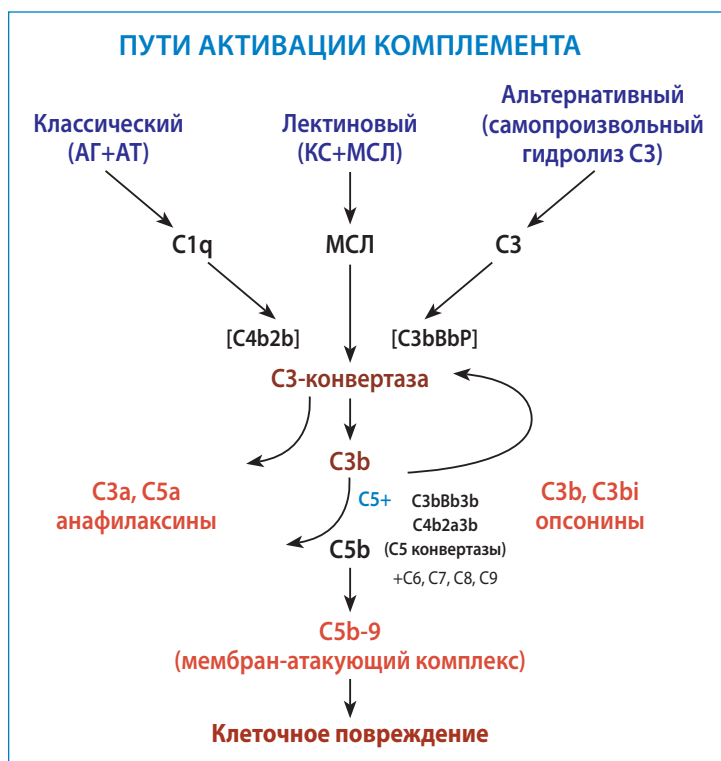


Рис. 4. Пути активации комплемента

АГ – антиген, АТ – антитело,
 КС – олигосахариды клеточной стенки бактерий,
 МСЛ – манноз-связывающий лектин,
 C1-C9 – компоненты комплемента, C4b2b, C3bBbP – C3-конвертазы,
 C3bBb3b, C4b2a3b – C5-конвертазы,
 C5b-9 – мембран-атакующий комплекс.

индивидуумы с дефицитом комплемента могут составлять существенную часть больных с инвазивными формами менингококковой инфекции [1, 20]

Дефицит компонентов комплемента встречается в популяции с частотой около 0,03%. Распространенность генетически обусловленного дефицита отдельных компонентов комплемента сильно варьирует в разных географических регионах; наиболее распространены дефицит C2 (1:10000), C9 (1:1000). Приобретенный дефицит компонентов комплемента встречается несколько чаще и может быть обусловлен снижением их синтеза при нарушении функции печени, усиленным потреблением при аутоиммунных и иммунокомплексных заболеваниях или потерями с мочой при нефропатиях с массивной протеинурией [1, 20, 25].

Дефицит любого из основных компонентов комплемента проявляется *in vitro* отсутствием или резким снижением гемолитической активности сыворотки (СН 50) в тесте с сенсibilизированными эритроцитами барана [13, 23, 25]

Дефицит проксимальных компонентов комплемента (C1, C2, C4) предрасполагает к аутоиммунным заболеваниям (СКВ-подобный синдром); дефицит факторов C3, C5-C9, пропердина, фактора В ассоциирован с повышенной заболеваемостью инвазивными формами менингококковой инфекции,

при этом дефицит C5-C8 увеличивает риск менингококковой инфекции в 7000-10000 раз, а дефицит C9 – в 1400 раз. Лица с дефицитом терминальных компонентов комплемента (ДТКК) подвержены повторным эпизодам инвазивной менингококковой инфекции, а первый эпизод возникает, как правило, в более старшем возрасте (10-15 лет), чем в среднем в популяции (3-24 мес). Тем не менее, смертность от менингококцемии среди таких больных ниже, чем среди больных с нормальной активностью комплемента. Последнее, возможно, связано с меньшим высвобождением эндотоксина менингококками в отсутствие нормальной бактериолитической активности сыворотки. [1, 20, 25]

Клинические и лабораторные данные нашего пациента соответствовали картине менингококцемии [7, 9, 13, 20]. Кроме того, в анамнезе у него отмечалось два аналогичных (хоть и менее тяжелых) эпизода, а старший брат во время службы в армии умер от инфекции с геморрагической сыпью и явлениями менингизма. В этой связи существенной находкой оказалась нулевая гемолитическая активность комплемента в тесте СН 50 при нормальном содержании в сыворотке крови компонентов C3 и C4. Поначалу можно было предположить снижение гемолитической активности комплемента за счет потребления в крайне остром системном воспалительном процессе. Однако нулевая гемолитическая активность комплемента сохранилась и при стихании системного воспаления, что указывало на постоянный дефицит комплемента.

Исходя из клинических и анамнестических данных, можно было предположить, что у нашего пациента имели место повторные эпизоды менингококцемии на фоне наследственного дефицита комплемента.

К сожалению, менингококковую инфекцию не удалось подтвердить бактериологически. Равным образом не удалось выделить из крови и в посевах со слизистых какой-либо другой патогенный микроорганизм. Отрицательные результаты бактериологических анализов могли быть обусловлены тем, что посева со слизистой, посев крови, кровь на ПЦР для определения ДНК менингококка, пневмококка, гемофильной палочки были собраны через трое суток от начала лечения антибиотиками широкого спектра действия, что значительно снижает вероятность обнаружения возбудителя [13, 17]. Поскольку пациенту проводились процедуры плазмообмена, инфузии плазмы и иммуноглобулина, определение в сыворотке крови антител к менингококку также было бы неинформативным.

Отсутствие микробиологического подтверждения менингококцемии или другой бактериемии заставило нас рассмотреть другие вероятные диагнозы.

Геморрагически-некротические высыпания на коже, поражение почек с развитием ОПН, поражение ЦНС не позволяли исключить системный васкулит.

Фульминантное течение с полиорганным поражением могут принимать АНЦА-ассоциированные васкулиты (гранулематоз Вегенера, микроскопический полиангиит), узелковый полиартериит. Тяжесть состояния больных в этом случае чаще всего обусловлена дыхательной недостаточностью (вследствие альвеолярного кровотечения), ОПН (вследствие развития экстракапиллярного полукруглого гломерулонефрита или множественных инфарктов почек, гломерулярной ишемии), сердечно-сосудистой недостаточностью, а также системной воспалительной реакцией как вследствие аутоиммунного процесса, так и присоединения бактериальной или грибковой инфекции. Подтверждающими диагностическими тестами служит выявление в сыворотке крови аутоантител к нейтрофильным цитоплазматическим антигенам: миелопероксидазе (перинуклеарные, рANCA) и протеиназе PR-3 (цитоплазматические, сANCA) или морфологическое исследование биоптатов пораженных органов (кожи, почек) [3, 4, 29]

Повторные эпизоды геморрагической сыпи могут наблюдаться при геморрагическом васкулите (пурпуре Шенлейн-Геноха) – иммунокомплексном негранулематозном васкулите мелких сосудов, связанном с аномальным гликозилированием IgA1, снижением его клиренса в печени и образованием иммунных комплексов (ИК) IgA1-IgG. Определенную роль в патогенезе пурпуры Шенлейн-Геноха играет активация системы комплемента как по лектиновому, так и по альтернативному пути. Иммунокомплексное повреждение сосудистой стенки приводит к развитию лейкоцитокластического васкулита с поражением кожи, суставов, желудочно-кишечного тракта, почек, в редких случаях – ЦНС и легких. Симптомы геморрагического васкулита в тяжелых случаях включают лихорадку, головные боли и судороги (как проявления цереброваскулята), боли в животе, тошноту и рвоту, кровотечения из желудочно-кишечного тракта, артралгии, поражение почек с развитием гломерулонефрита, в редких случаях – ОПН. [24, 27]

Лихорадкой, поражением почек, легких, ЦНС, сердца, кожи, а также анемией, тромбоцитопенией, лейкопенией может проявляться и системная красная волчанка (СКВ) [2]. Дифференциальная диагностика с васкулитами проводится с учетом спектра аутоантител: рANCA, сANCA указывают на васкулит; антинуклеарный фактор (АНФ), антитела к двуспиральной ДНК, антифосфолипидные антитела чаще обнаруживаются при СКВ. [3, 4, 29].

Отсутствие АНЦА, АНФ, антител к двуспиральной ДНК у нашего пациента делало диагнозы АНЦА-ассоциированных васкулитов и СКВ маловероятными, но не исключало их полностью, поскольку встречаются серонегативные формы этих заболеваний [29, 32].

В ряде случаев существенную помощь в дифференциальной диагностике васкулитов и ТМА оказывает биопсия пораженных органов, в частности, кожи (элементов сыпи) и почки.

В биоптате кожи пациента на 11-е сутки заболевания обнаружены слабо выраженные периваскулярные лимфогистиоцитарные инфильтраты, в части сосудов – гиалиновые тромбы и набухание эндотелия, гранулярное свечение IgG и IgM в тромбах в просвете сосудов, положительная реакция с IgG в стенках сосудов. Убедительных данных за системный васкулит, СКВ нет, описанные изменения могут наблюдаться при криоглобулинемии.

В биоптате почке (через два месяца от дебюта заболевания) данных за иммунокомплексный гломерулонефрит не обнаружено, выявлена картина нефросклероза: из трех клубочков один полностью склерозирован, в остальных – ишемия капиллярных петель; диффузно-очаговый склероз интерстиция и атрофия канальцев; артерии и артериолы – без особенностей, иммунофлюоресценция негативная.

Таким образом, патоморфологические изменения, выявленные в биоптатах кожи и почки нашего пациента, оказались неспецифичны. Однако в совокупности с данными иммунологического обследования, они послужили нам основанием для окончательного исключения АНЦА-васкулитов и СКВ, а так же пурпуры Шенлейн-Геноха. Для последней патогномичны депозиты IgA в стенках сосудов дермы [24, 27], отсутствующие в биоптате кожи нашего пациента.

В сыворотке крови пациента в остром периоде обнаружены криоглобулины в высоком титре, патоморфологические изменения в биоптате кожи были аналогичны таковым при криоглобулинемии. Эти два факта заставили нас рассмотреть диагноз криоглобулинемического васкулита.

Криоглобулины – иммуноглобулины классов IgG и IgM, преципитирующие при температуре менее 37°C. Выделяют три типа криоглобулинемии. Криоглобулинемия I типа (моноклональная) ассоциирована с лимфопролиферативными заболеваниями, при которых IgG или IgM секретируются В-клеточным клоном, доброкачественным или злокачественным. При криоглобулинемиях II или III типа (смешанных) происходит избыточная продукция поликлональных IgG и моно- или поликлональных IgM, при этом последние обладают активностью ревматоидного фактора (т.е. способны образовывать комплексы с IgG). Смешанные криоглобулинемии ассоциированы с инфекциями (чаще всего – с хронической инфекцией вирусом гепатита C, но также при ВИЧ-инфекции, инфекциях вирусом Эпштейна-Барр, цитомегаловирусом), а также с аутоиммунными, лимфопролиферативными заболеваниями. Редко смешанная криоглобулинемия развивается вне связи с определенным этиологическим фактором (эссенциальная). Поликлональные

криоглобулины могут транзиторно выявляться при острых инфекциях.

Криоглобулины I типа не активируют систему комплемента, по крайней мере, *in vitro*. Сосудистое повреждение носит ишемический характер. Оно обусловлено гиперпродукцией моноклональных иммуноглобулинов с развитием гипервискозного синдрома и обструкцией мелких сосудов преципитатами патологического иммуноглобулина, а ОПН может быть следствием обтурации почечных канальцев аналогичными преципитатами. При смешанной криоглобулинемии повреждение тканей и органов опосредовано васкулитом. В его патогенезе ключевым является образование крупных иммунных комплексов, содержащих IgM, IgG, вирусные антигены, и активация комплемента по классическому пути. В итоге развивается лейкоцитокластический васкулит мелких сосудов; при иммунофлюоресцентном исследовании в стенках сосудов выявляются депозиты IgG, IgM, C1q. При биопсии почки чаще всего обнаруживается особый вариант мембранопротрофиеративного гломерулонефрита, получивший название криоглобулинемического нефрита. Его характерной чертой является обструкция капилляров клубочков гиалиновыми псевдо-тромбами, содержащими циркулирующие иммунные комплексы, состоящие из криоглобулинов и поликлональных иммуноглобулинов.

Для криоглобулинемического васкулита характерна триада: пурпура, артралгии и слабость, часто в сочетании с лихорадкой, миалгиями. Возможно образование кожных язв, некрозов пальцев кистей и стоп, нейропатии. Проявления поражения почек варьируют от микрогематурии и протеинурии до развернутого нефротического синдрома и ОПН.

В редких случаях смешанная криоглобулинемия манифестирует тяжелым, жизнеугрожающим состоянием с поражением ЦНС и миокарда, альвеолярным кровотечением, ишемией кишечника, геморрагическими и язвенно-некротическими поражениями кожи. [3, 8, 26, 28].

У нашего пациента, несмотря на высокий титр криоглобулинов в начале заболевания, клиническое течение болезни было не характерным для криоглобулинемического васкулита. Мы не выявили маркеров хронических инфекций, прежде всего HCV. При повторных обследованиях криоглобулины в сыворотке крови не обнаруживались, моноклональный белок не выявлен, что позволило исключить криоглобулинемический васкулит. Криоглобулинемия оказалась транзиторной и, вероятно, являлась вторичной по отношению к инфекционному процессу.

Таким образом, при обследовании больного в остром периоде и дальнейшем наблюдении мы исключили АНЦА-ассоциированные васкулиты, пурпуру Шенлейн-Геноха, СКВ, криоглобулинемический васкулит.

В дебюте заболевания у нашего пациента имелись клинико-лабораторные симптомы ТМА: остро развившаяся анемия, тромбоцитопения в сочетании с резким повышением АДГ, ОПН, поражением ЦНС (делирий). По данным коагулограммы, выявлены признаки гиперкоагуляции с дефицитом противосвертывающих факторов. Кроме того, определялся нулевой уровень активности ADAMTS 13 в плазме крови пациента и ингибирование активности ADAMTS 13 в плазме здоровых доноров (рис. 6), на основании чего можно было предположить диагноз тромботической тромбоцитопенической пурпуры (ТТП)

ТТП – заболевание из группы ТМА, связанное с дефицитом активности ADAMTS 13 – металлопротеиназы, расщепляющей мультимеры фактора Виллебранда. Последние, накапливаясь, провоцируют адгезию тромбоцитов и образование «белых» тромбоцитарных тромбов в сосудах микроциркуляторного русла. ТТП проявляется «пентадой» симптомов: микроангиопатической гемолитической анемией, тромбоцитопенией, неврологической симптоматикой, лихорадкой, поражением почек (чаще всего умеренным, без развития анурии и уровнем креатинина до 200 мкмоль/л). Главным лабораторным признаком, позволяющим отличить ТТП от других видов ТМА, является крайне низкая плазменная активность ADAMTS 13 (<5%). [16]

Однако низкая активность ADAMTS 13 наблюдается не только при ТТП. Повышенная продукция мультимеров фактора Виллебранда и резкое снижение активности ADAMTS 13 вследствие потребления описано при сепсисе с ДВС-синдромом. Так, Т. Ото с соавторами выявили крайне низкую активность ADAMTS 13 (<5%) у 17 из 109 (15,6%) пациентов с сепсис-индуцированным ДВС [22].

Шестикратно повышенное содержание фактора Виллебранда в плазме крови нашего пациента, лабораторные симптомы системной воспалительной реакции, I фазы ДВС позволяли предположить, что падение активности ADAMTS 13 было обусловлено потреблением при сепсисе с ДВС, что не противоречило диагнозу менингококцемии. Кроме того, для ТТП не характерны некротическая сыпь, морфологические явления васкулита с набуханием эндотелия сосудов микроциркуляторного русла [16, 19], имевшие место в нашем случае. Учитывая вышеуказанные особенности, мы сочли возможным исключить диагноз ТТП.

Симптомы ТМА у подростка могли быть также проявлением аГУС или КАФС. Мы сочли необходимым рассмотреть в плане дифференциальной диагностики и эти заболевания.

Атипичный ГУС обусловлен неконтролируемой активацией комплемента по альтернативному пути вследствие количественного или функционального дефицита регуляторов комплемента. При воздействии провоцирующих факторов (инфекция,

вакцинация, чрезмерная физическая нагрузка и др.) происходит бурная активация комплемента с потреблением С3, образование МАК на мембранах эндотелия капилляров и, вследствие повреждения эндотелия, распространенный тромбоз микроциркуляторного русла в сочетании с отеком, расслоением, пролиферацией эндотелия [19].

Для реализации патогенетического механизма аГУС необходима интактная функция терминального отдела комплемента. У нашего пациента выявлена перманентная нулевая гемолитическая активность комплемента при нормальном уровне С3, что указывало на дефицит терминальных компонентов комплемента. По нашему мнению, развитие аГУС у пациента с ДТКК весьма маловероятно.

Патогенез КАФС связан с активацией эндотелиальных клеток под действием антифосфолипидных антител, что приводит к системной гиперкоагуляции с распространенным тромбообразованием в мелких сосудах, нередко в сочетании с тромбозами крупных артерий и вен. Клинически это выражается симптомами полиорганного поражения. Чаще всего страдают почки, ЦНС, сердце, легкие. Характерно также генерализованное ливедо, поверхностные некрозы кожи, ишемические язвы конечностей. Критериями диагностики КАФС являются признаки поражения не менее 3-х органов и систем, возникшие одновременно или в срок до 1 недели, гистологическое подтверждение окклюзии мелких сосудов, а также лабораторное выявление антифосфолипидных антител: антикардиолипидных и/или антител к $\beta 2$ гликопротеидам и/или волчаночного антикоагулянта.

У нашего пациента не обнаружены ни антифосфолипидные антитела, ни значимого повышения волчаночного антикоагулянта в плазме, что дало нам основание исключить диагноз КАФС.

Таким образом, мы исключили у нашего пациента и основные формы ТМА как самостоятельные заболевания. По нашему мнению, морфологическая картина васкулита мелких сосудов в сочетании с тромбозом в биоптате кожи соответствует инфекционному васкулиту с ДВС, что характерно для менингококцемии и не противоречит установленному нами диагнозу.

Определенные затруднения вызвала трактовка результатов нефробиопсии, поскольку малое количество материала не позволяло провести полноценное исследование и точно верифицировать диагноз. Наличие ишемии капиллярных петель в двух из трех клубочков у пациента с признаками микроангиопатического гемолиза в остром периоде снова давало основания обсуждать диагноз ТМА, чему соответствовало и быстрое (за два месяца) развитие нефросклероза в исходе ОПН.

Однако развитие нефросклероза в исходе ОПН описан и при менингококцемии. Тяжелое ОПН с потребностью в диализе осложняет менингококцемию примерно в 10% случаев. В 1% случаев в исходе ин-

вазивной менингококковой инфекции развивается ХБП, обусловленная кортикальным некрозом с последующим нефросклерозом [18, 21, 31]. Интересно, что по данным T.Ото, при сепсисе с ДВС уровень креатинина был достоверно выше, а ОПП выявлялось достоверно чаще группы больных с активностью ADAMTS 13 <20% чем в группе больных с активностью ADAMTS 13 >20% [22]. Возможно, крайне низкая активность ADAMTS 13 у нашего пациента явилась маркером тяжести тромботического процесса в рамках индуцированного менингококцемией ДВС. Нельзя также исключить, что активному тромбообразованию и усугублению тяжести ОПП способствовала генетическая тромбофилия, выявленная у больного при генетическом обследовании.

Изложенный нами диагностический поиск можно суммировать следующим образом.

В острый период у подростка отмечались ярко выраженные клинические и лабораторные признаки системной воспалительной реакции, СПОН, ДВС в фазе гиперкоагуляции/ТМА. Наиболее вероятным представлялся диагноз септицемии (менингококцемии?), осложненной СПОН, ОПП, ДВС. Однако, поскольку этот диагноз не был подтвержден бактериологически, мы вынуждены были провести широкий диагностический поиск, включавший системные васкулиты, криоглобулинемический васкулит, ТТП, аГУС, КАФС.

АНЦА-ассоциированные васкулиты, СКВ, КАФС были исключены на основании отсутствия специфических для каждого заболевания антител в сыворотке крови, пурпура Шенлейн-Геноха – учитывая отсутствие депозитов IgA в сосудах биоптата кожи. Выявленный в начале заболевания высокий титр криоглобулинов указывал на возможность криоглобулинемического васкулита. Однако криоглобулинемия оказалось транзиторной и не подтвердилась при последующих обследованиях, что позволяет трактовать ее как вторичную по отношению к острой инфекции. Таким образом, по нашему мнению, выявление криоглобулинемии не противоречит диагнозу менингококцемии.

Обнаруженные у нашего пациента в разгар заболевания лабораторные признаки ТМА и крайне низкая активность ADAMTS 13 (<5%) указывала на ТТП. Однако такое же снижение активности ADAMTS 13 описано в литературе и при сепсисе с ДВС, что обусловлено потреблением ADAMTS 13 в связи с повышенной продукцией фактора Виллебранда. Следовательно, в нашем случае низкая активность ADAMTS 13 не противоречила диагнозу менингококцемии.

Необычной находкой у больного явилась постоянная нулевая гемолитическая активность комплемента при нормальном содержании C3 и C4. Эти данные указывали на дефицит терминальных компонентов комплемента – состояние, предрасполагающее к повторным эпизодам инвазивной

менингококковой инфекции. В анамнезе у подростка отмечено два эпизода клинически диагностированной менингококцемии. Кроме того, его брат в возрасте 19 лет погиб от инфекции, клинически сходной с менингококковой. На основании этих сведений мы предположили, что у нашего пациента имеется генетически обусловленный дефицит терминальных компонентов комплемента, предрасполагающий к повторным заболеваниям менингококцемией. Настоящий, третий, эпизод оказался самым тяжелым, осложнившись СПОН и ОПП. Развитие ОПП с исходом в ХБП не противоречит диагнозу менингококцемии, поскольку, по данным литературы, встречается при этом состоянии в 1% случаев.

В то же время, перманентная нулевая гемолитическая активность комплемента у нашего больного позволила нам исключить диагноз аГУС, поскольку для реализации патогенеза этого заболевания требуется интактная функция терминального отдела комплемента.

Таким образом, наиболее вероятным нам представляется диагноз менингококцемии на фоне врожденного дефицита терминального отдела комплемента, осложненной СПОН, ДВС, ОПП.

Тяжесть состояния больного в остром периоде вынуждала нас начать лечение, не дожидаясь окончательной верификации диагноза. Мы применили антибиотики широкого спектра действия, проникающие через гематоэнцефалический барьер, процедуры плазмообмена в сочетании с пульсовыми введениями метилпреднизолона. ОПП обусловило необходимость заместительной почечной терапии (ПВВГДФ, гемодиализа).

Комбинированная и посиндромная терапия привела к улучшению общего состояния больного, разрешению полиорганной недостаточности, в дальнейшем – к частичному восстановлению функций почек, что позволило прекратить ЗПТ. Однако у подростка осталось значительное снижение фильтрационной функции почек, соответствующее ХБП IV стадии.

Прогрессирование ХБП в таком случае определяется обычными механизмами и факторами риска (артериальной гипертензией, ожирением, гиперхолестеринемией и т.п.), по поводу чего должна проводиться соответствующая терапия. Поскольку сохраняется дефицит гемолитической активности комплемента, предрасполагающий к инфекции инкапсулированными бактериями, показано назначение антибактериальной терапии при интеркуррентных респираторных заболеваниях, а также вакцинация подростка менингококковой, пневмококковой, гемофильной вакциной.

Заключение

Представленный случай полиорганной недостаточности у подростка с нулевой активностью

комплемента, системным воспалительным ответом, криоглобулинемией вызвал у нас существенные диагностические трудности. Сложность ситуации усугублялась тяжелым состоянием пациента и необходимостью одновременно с диагностическим поиском проводить неотложную терапию. Посиндромный подход, тем не менее, позволил спасти жизнь и стабилизировать состояние пациента. В результате дальнейшего обследования, катamnестического наблюдения, тщательного анализа литературных источников мы пришли к выводу о наличии у нашего пациента врожденного дефицита терминального отдела комплемента, возникновении на этом фоне повторных эпизодов менингококцемии, последний из которых осложнился СПОН, ОПН, с формированием в исходе нефросклероза и ХБП. Предрасположенность нашего пациента к повторным эпизодам менингококцемии диктует необходимость его вакцинации и профилактического применения антибиотиков, действующих на менингококк, при интеркуррентных респираторных заболеваниях.

Мы считаем, что наш случай представляет интерес для широкого круга специалистов – инфекционистов, реаниматологов, нефрологов – поскольку касается редкой и тяжелой патологии со своеобразной клинической картиной, требующей неотложной терапии.

Никто из авторов не имеет конкурирующих интересов.

Литература

1. Белобородов В.Б., Платонов А.Е., Вершинина И.В. Клинические особенности менингококковой инфекции у лиц с дефицитом терминальных компонентов комплемента. Терапевтический архив. 1999. 11: 14-18.
2. Захарова Е.В., Ипатъева Е.И., Тареева Е.И. Особенности течения и прогностические факторы неблагоприятных исходов системной красной волчанки и системных васкулитов с поражением почек. Нефрология и диализ. 2006. 8. 2: 128-140.
3. Захарова Е.В. ANCA-ассоциированные и криоглобулинемические васкулиты: диагностика и лечение (Обзор литературы). Нефрология и диализ. 2005. 7. № 1: 6-25.
4. Захарова Е.В., Яковлев В.Н., Виноградова О.В., и соавт. ANCA-ассоциированные васкулиты с поражением легких и почек: клинико-морфологическая характеристика, лечение, исходы. Клиническая медицина. 2013. № 7: 38-43.
5. Козловская Н.А., Томилиха Н.А., Столяревич Е.С. и соавт. Катастрофический антифосфолипидный синдром у молодой больной системной красной волчанкой. Нефрология и диализ. 2010. 12. № 3: 209-221.
6. Макацария А.А., Бицадзе В.О., Хизроева А.Х. Катастрофический антифосфолипидный синдром и тромботический «шторм». Сибирский медицинский журнал. 2010. 25. № 4: 118-122.
7. Малеев В.В., Колесникова Г.М. Клиника и диагностика менингококковой инфекции. Бюллетень «Вакцинация». 2009. № 3: <http://www.privivka.ru/ru/expert/bulletin/archive/?id=50&tid=344>.
8. Милованова С.Ю., Козловская А.В., Гордовская Н.Б. Полиморфизм клинических проявлений криоглобулинемического васкулита, ассоциированного с хроническим гепатитом С. Альманах клинической медицины. 2014. № 30: 46-51.
9. Харламова Ф.С. Менингококковая инфекция у детей. Лечащий врач. 2008. 1 <http://www.lvrach.ru/2008/01/4755564/>.
10. Angus D.C., van der Pol T. Severe sepsis and septic shock. N Engl J Med. 2013. 369. № 9: 840-851.
11. Brandtzaeg P., van Deuren M. Classification and pathogenesis of meningococcal infections. Method Mol Biol. 2012. 799: 21-35.
12. Dellinger P.R., Levy M.M., Rhodes A. Surviving sepsis campaign: international guidelines for management of severe sepsis and septic shock: 2012. Critical Care Medicine. 2013. 41. № 2: 580-637.
13. Dornelles R.D., Pasqualotto A.C., Quadros M. et al. Deficiency of the eighth component of complement associated with recurrent meningococcal meningitis: case report and literature review. Braz J Infect Dis. 2004. 8. № 4: 328-330.
14. Emmi G., Silvestri E., Squatrito D. et al. An approach to differential diagnosis of antiphospholipid antibody syndrome and related condition. The Scientific World Journal. 2014: article ID 341342, 8 p.
15. Faix J.D. Biomarkers of sepsis. Crit Rev Clin Lab Sci. 2013. 50. № 1: 23-36.
16. George J.N. Thrombotic Thrombocytopenic Purpura. N Engl J Med. 2006. 354: 1927-1935.
17. Guarner J., Geer P.W., Whytney A. et al. Pathogenesis and diagnosis of human meningococcal disease using immunohistochemical and PCR assays. Am J Clin Pathol. 2004. 122. №5: 754-764.
18. Kennedy C., Kbilji S., Dorman A. et al. Bilateral Renal Cortical Necrosis in Meningococcal Meningitis. Case Reports in Nephrology. 2011. article ID 274341, 3 p.
19. Laurence J. Atypical hemolytic uremic syndrome (aHUS): treating the patient. Clin Adv in Hemat and Oncol. 2013. 11. № 10. Suppl 15: 4-16.
20. Lewis A.L., Ram S. Meningococcal disease and the complement system. Virulence. 2014. 5. № 1: 98-126.
21. Marotto M.S., Marotto P.C., Sztajnbock J. et al. Outcome of acute renal failure in meningococemia. Ren Fail. 1997. 19: 807-10.
22. Omo T., Mimuro J., Madoiva S. et al. Severe secondary deficiency of von Willebrand factor-cleaving protease (ADAMTS13) in patients with sepsis-induced disseminated intravascular coagulation: its correlation with development of renal failure. Blood. 2006. 107. № 2: 528-534.
23. Pathan L., Faust S.N., Levin M. Pathophysiology of meningococcus meningitis and septicemia. Arch Dis Child. 2003. 88. № 7: 601-607.
24. Trnka P. Henoch-Schonlein purpura in children. Journal of Paediatrics and Child Health. 2013. 49: 995-1003.
25. Pettigrew H.D., Tenber S.S., Gershwin M.E. Clinical Significance of Complement Deficiencies. Ann of the New York

Acad of Scienc. 2009. 1173: 108–123.

26. *Ramos-Casals M., Stone J.H., Cid M.C., Bosch X.* The cryoglobulinemias. *Lancet*. Aug 23. 2011 [Medline].

27. *Reamy B.V., Williams P.M.* Henoch-Schönlein Purpura. *Am Fam Physician*. 2009. 80. № 7: 697-704.

28. *Retamozo S., Brito-Zeron P., Bosch X. et al.* Cryoglobulinemic disease. *Hematol Malignan Oncology Journal*. Nov 15 2013 [Medline].

29. *Semple D., Keogh J., Forni L., Venn R.* Vasculitis on the intensive care unit – part 1: diagnosis. *Critical Care*. 2005. 9: 92-97.

30. *Semple D., Keogh J., Forni L., Venn R.* Vasculitis on the intensive care unit – part 2: treatment and prognosis. *Critical Care*. 2005. 9: 193-197.

31. *Slack R., Hawkins K.C., Gilbooley L.* Long-term outcome of meningococcal sepsis-associated acute renal failure. *Pediatr Crit Care Med*. 2005. 6: 477-9.

32. *Soding P.F., Lockwood C.M., Park G.R.* The intensive care of patients with fulminant vasculitis. *Anaesth Intens Care*. 1994. 22: 81-89.

33. *Tedesco F.* Inherited complement deficiencies and bacterial infections. *Vaccine*. 2008. 26. Suppl 8: 13-18.

Дата получения статьи: 25.09.2015

Дата принятия к печати: 25.03.2016