

Системы цитокинов и гуморальных факторов роста при пузырно-мочеточниковом рефлюксе у детей

С.С. Паунова, А.Г. Кучеренко, И.Е. Смирнов
РГМУ, НЦЗД РФ, МДКБ, г. Москва

Cytokine and growth factors complex in children with vesico-ureteral reflux

S.S. Paunova, A.G. Kucherenko, I.E. Smirnov

Ключевые слова: рефлюкс-нефропатия, интерлейкины-1, -6, -8, -10, фактор некроза опухоли- α , трансформирующий фактор роста- β (ТФР- β), фактор роста фибробластов (ФРФ), инсулиноподобный фактор роста-1 (ИФР-1).

Для определения роли про- и противовоспалительных цитокинов и гуморальных факторов роста в процессе фиброгенеза почек при нарушениях уродинамики мы исследовали концентрацию в суточной моче и крови интерлейкинов-1, -6, -8, -10 и трансформирующего фактора роста- β , фактора роста фибробластов и инсулиноподобного фактора роста-1 у 360 детей с пузырно-мочеточниковым рефлюксом (ПМР) и хроническим пиелонефритом в стадии клинико-лабораторной ремиссии. Анализ полученных данных выявил значительное повышение продукции цитокинов и факторов роста у всех больных с ПМР по сравнению с таковыми у сверстников без нарушений уродинамики и зависимость продукции медиаторов воспаления и факторов роста от выраженности структурных изменений почек. Установлено, что основой инфильтративно-воспалительных нарушений при рефлюкс-нефропатии является комплекс повреждений, проявляющийся дезинтеграцией продукции и выделения биологически активных соединений с последующим изменением структурно-функционального состояния почек. Определение концентрации цитокинов в моче в динамике может быть использовано в качестве критерия прогрессирования рефлюкс-нефропатии при ПМР, что поможет оценке эффективности лечения, своевременной коррекции и профилактике нарушений функционального состояния почек при данной патологии, определению тактики лечения и наблюдения за больными с нарушениями уродинамики в анамнезе.

In order to reveal the role of cytokines and growth factors in renal scar formation in children with chronic pyelonephritis (CP) and vesico-ureteral reflux (VUR) 360 patients with impaired urodynamics aged from 5 to 15 years were examined. In all of them the 24 hours urine excretion of tumor necrosis factor (TNF- α), interleukins-1, -6, -8, -10 (IL-1, -6, -8, -10) and serum concentration of fibroblast growth factor (FGF), transforming growth factor- β (TGF- β), insulin-like growth factor-1 (IGF-1) have been measured by immunoenzyme method. All the children underwent color Doppler ultrasound (CDUS) and nuclear examination of kidneys. Three groups of patients were determined: 1) with VUR and normal X-ray and ultrasound pictures of kidneys (n = 190); 2) with CDUS detected reflux nephropathy (RN) (n = 65); 3) with IVU confirmed reflux nephropathy (n = 85). Patients with CP without VUR (n = 20) were used as controls.

As a result, all the patients demonstrated significantly elevated daily urine excretion of cytokines and serum concentration of growth factors in comparison with control (p < 0,05), that may reflect the protraction of covered inflammation in renal parenchyma in remission of CP. The similar dynamics of cytokines and growth factors profile in patients with X-ray confirmed RN and CDUS sings of renal scar formation suggestsing they can be used as early markers of renal tissue damage.

Считается, что формирование нефросклероза при пузырно-мочеточниковом рефлюксе обусловлено взаимодействием нескольких факторов: отрицательной гидродинамикой, повышением внутрилоханочного давления, приводящим к образованию внутрипочечного рефлюкса, инфекцией мочевой системы и т. д. [2,

5, 8, 10].

В результате воспаления в почечной паренхиме, вызванного этими явлениями, происходит повреждение интерстиция и образование соединительно-тканного рубца в пораженном сегменте

почки [11].

В основе процессов, определяющих воспалительно-репаративные изменения, лежат как местные, так и общепатологические реакции, адекватность которых регулируется интегральной системой межклеточных взаимодействий посредством синтеза комплекса биологически активных соединений [1, 4, 6].

Последние годы внимание исследователей все больше привлекают цитокины и гуморальные факторы роста, представляющие собой биологически активные соединения, влияющие на возникновение воспалительной реакции и процессы клеточной пролиферации, осуществляющие эндогенную иммунорегуляцию [3, 19, 20].

Наиболее значимым среди них является фактор некроза опухоли- α (ФНО- α), индуцирующий синтез острофазных белков и других провоспалительных соединений, обладающих хемоаттрактивным действием, таких, как ИЛ-1, -6, -8.

Под влиянием провоспалительных факторов (ФНО- α , ИЛ-1, -6 и т.д.) активированные фибробласты, миоциты и эндотелиоциты вырабатывают факторы роста, оказывающие большое влияние на усиление и продление воспалительной реакции. Важную роль при этом играет трансформирующий фактор роста- β (ТФР- β), влияющий на пролиферацию, дифференцировку и рост тканей [12, 16–18].

Учитывая, что именно эти соединения непосредственно участвуют в процессе фиброгенеза и определяют степень выраженности нефросклероза, мы исследовали состояние систем про- и противовоспалительных цитокинов и гуморальных факторов роста у детей с пузырно-мочеточниковым рефлюксом и хроническим пиелонефритом в стадии клинико-лабораторной ремиссии.

Материалы и методы

Нами проведено комплексное клинико-лабораторное обследование 360 больных, из них 340 – с пузырно-мочеточниковым рефлюксом (ПМР) и вторичным хроническим пиелонефритом. Наряду с рентгенологическим обследованием им осуществлена радиоизотопная и ультразвуковая оценка состояния паренхимы почек и внутрипочечной гемодинамики. Референтную группу составили 20 детей с хроническим пиелонефритом без нарушений уродинамики.

Возраст обследованных больных колебался от 5 до 15 лет, причем средний возраст детей между группами существенно не различался.

По степени выраженности структурно-функциональных изменений почек больные были распределены в три группы. В **первую** группу (190 чел.) были включены дети с ПМР без рентгенологических и эхографических признаков рефлюкс-нефропатии (РН). **Вторую** группу (65 чел.) составили больные с ПМР и ультразвуковыми изменениями почечной паренхимы (изменение размеров и контуров почки, нарушение кортикомедулярной дифференцировки, наличие очагов гиперэхо-

генности паренхимы со снижением в них скорости кровотока и его обеднением). **Третью** группу (85 чел.) была представлена пациентами с рентгенологическими признаками нефросклероза (НС) (изменение размеров и контуров почки, деформация собирательной системы, уменьшение площади почки на 20% и более от возрастной нормы, увеличение реннокортикального индекса в 1,5–2 раза по сравнению с визуально сохранной почкой).

Комплекс лабораторных исследований включал количественное определение в крови и моче про- и противовоспалительных цитокинов (ФНО- α , ИЛ-1 β , ИЛ-6, ИЛ-8 и ИЛ-10) и гуморальных факторов роста (ФРФ, ТФР- β , ИФР-1) иммуноферментным методом с использованием коммерческих ИФА-наборов: «CYTELISA-IL-1 β », «CYTELISA-IL-6», «CYTELISA-IL-8», «CYTELISA-IL-10» и «CYTELISA-TNF- α » (CYTIMMUNE, США), «FGF, BMS», «IGF-1, BMS», «TGF- β , BMS» (Bender Medsystems, Австрия).

Результаты исследования

Анализ полученных данных выявил значительное повышение продукции цитокинов и факторов роста у всех больных с ПМР по сравнению с таковой у сверстников без нарушений уродинамики ($p < 0,05$). По-видимому, это является результатом привлечения макрофагов в почечный интерстиций и свидетельствует об активности воспалительного процесса в почках у больных с нарушением уродинамики даже после достижения клинико-лабораторной ремиссии пиелонефрита (рис. 1).

Проведенные нами исследования выявили зависимость продукции медиаторов воспаления и факторов роста от выраженности структурных изменений почек у детей.

Так у 22 больных 1-й группы (**без визуальных признаков рефлюкс-нефропатии**), отличавшихся неблагоприятным анамнезом жизни и наиболее тяжелым дебютом пиелонефрита, содержание в суточной моче ФНО- α и ИЛ-8 достоверно превышало показатели как в целом по группе, так и в остальной части больных ($n = 168$) при значительном снижении уровня ИЛ-10 (табл.).

Выявленное преобладание концентрации в моче ФНО- α и ИЛ-8 над экскрецией ИЛ-10 свидетельствует о нарушении баланса между про- и противовоспалительными цитокинами и сохранении активности воспалительного процесса в почках с последующим

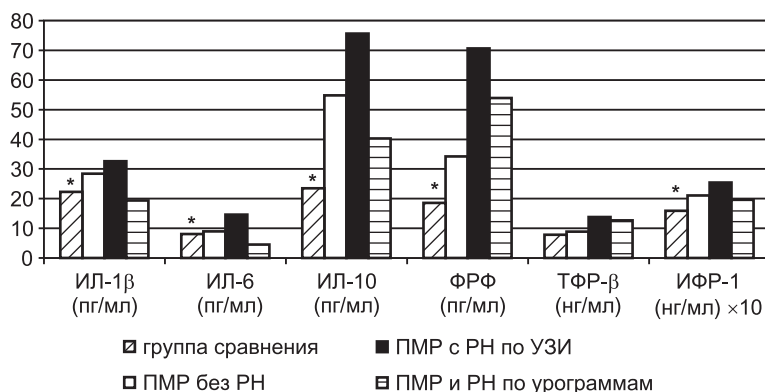


Рис. 1. Суточная экскреция цитокинов и концентрация факторов роста в крови у больных с ПМР; * – $p < 0,01$, группа сравнения vs другие группы больных

Таблица
Содержание цитокинов в моче у больных без признаков рефлюкс-нефропатии

Группа в целом (n = 190)	ФНО- α (пг/мл)	ИЛ-8 (пг/мл)	ИЛ-10 (пг/мл)
n = 22	202,81 \pm 22,5	510,26 \pm 24,2	54,82 \pm 4,2
n = 168	316,01 \pm 18,6*	619,84 \pm 25,3*	41,67 \pm 2,5*
	114,34 \pm 20,5	461,42 \pm 17,9	75,83 \pm 6,7

* - $p < 0,01$ между подгруппами больных.

образованием очагов склероза.

Это положение подтверждается результатами исследований продукции гуморальных факторов роста у этих больных, при котором было обнаружено значительное ($p < 0,01$) повышение содержания в крови ФРФ, ТФР- β и ИФР-1 по сравнению с остальными больными 1-й группы (рис. 2).

Важно отметить, что у этих же больных на нефросцинтиграммах обнаруживались очаги низкой плотности радиофармпрепарата, что указывало на обеднение кровотока и снижение функционирования данных участков паренхимы.

Однонаправленные изменения уровней гуморальных факторов роста у этих пациентов связаны, скорее всего, с гиперпродукцией трансформирующего фактора роста- β , который индуцирует повышенный синтез ФРФ с последующей пролиферацией фибробластов. С другой стороны, ТФР- β приводит к нарастанию количества фибробластов посредством стимуляции эпителиально-мезенхимальной трансформации. Наши данные согласуются с результатами экспериментальных исследований F. Strutz и соавт. [13] и Y.Y. Ng и соавт. [9], изучивших стимулирующее влияние трансформирующего фактора роста на культуру почечных фибробластов человека и крысы.

Таким образом, полученные нами данные являются свидетельством структурно-функциональных изменений в почках у детей без эхографических и рентгенологических признаков поражения почек, которые можно определить как пресклеротическую стадию формирования рефлюкс-нефропатии. Выявленные изменения продукции гуморальных медиаторов воспаления и фиброгенеза в сочетании с радиологическими признаками поражения паренхимы почек указывают на неоднородность группы больных без видимых изменений почечной паренхимы. Особенности анамнеза (неблагоприятный акушерский анамнез, тяжелое начало заболевания преимущественно в младшем возрасте) и течения пиелонефрита на фоне высокой степени нарушения уродинамики в сочетании с определением показателей медиаторов воспаления и факторов роста могут быть использованы в качестве дополнительных признаков развития и прогрессирования рефлюкс-нефропатии у детей с ПМР.

У больных с **ультразвуковыми признаками поражения почек** были выявлены самые высокие показатели суточной экскреции провоспалительных ИЛ-1, ИЛ-6, противовоспалительного ИЛ-10 и комплекса ростовых факторов, что отражает активность одновременно протекающих процессов воспаления и фиброгенеза в паренхиме почек (рис. 1). При этом у детей с эхографическими признаками РН происхо-

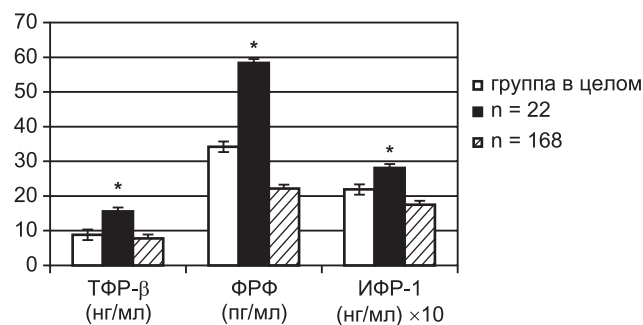


Рис. 2. Содержание факторов роста в крови у детей с ПМР без признаков рефлюкс-нефропатии;

* - $p < 0,01$ по сравнению с показателями группы в целом и остальными больными

дит, по-видимому, более выраженная инфильтрация почечного интерстиция макрофагами и лимфоцитами по сравнению с больными без поражения почек и с группой детей со сформировавшимся нефросклерозом, где процессы склерозирования преобладают над воспалением. Это согласуется с результатами экспериментальных исследований M.W. Taal и соавт. [14, 15], *in vivo* обнаруживших преимущественную локализацию ФНО- α и ИЛ-1 β в канальцах и интерстициальных клетках.

Повышение экскреции противовоспалительного ИЛ-10 является, скорее всего, ответом на активно протекающие воспалительные реакции в почечной ткани. Однако достаточно быстрое истощение резервов эндогенной продукции ИЛ-10 способствует последующей трансформации активного инфильтративного процесса в фиброгенез. Эти изменения реализуются посредством усиленной продукции провоспалительного ФНО- α , который индуцирует синтез ИЛ-1 β и ИЛ-6 в интерстиции, что в сочетании с повышением образования факторов роста приводит к нарушению деградации матрикса и активизации коллагеногенеза с последующим исходом в фиброз. Таким образом, ФНО- α , взаимодействуя с ростовыми факторами, непосредственно осуществляет регуляцию фиброгенеза в почечной паренхиме.

Особого внимания, с нашей точки зрения, заслуживают больные с эхографическими признаками рефлюкс-нефропатии (n = 12), отличающиеся низким (более 1 стандартного отклонения) содержанием ИФР-1 в крови (рис. 3). Особенностью этих пациентов было более раннее начало заболевания по сравнению с другими детьми (средний возраст 3–4 года) и часто рецидивирующее течение пиелонефрита.

У больных с эхографическими признаками РН нами были установлены выраженные изменения структурно-функционального состояния почек. По данным нефросцинтиграфии объем поражения почечной паренхимы колебался от очагового до диффузного в пределах всего органа.

Выявленное снижение содержания ИФР-1 у этих детей связано с прогрессированием фибропластических процессов в почечном интерстиции и усилением апоптоза в паренхиме органа. Наши данные согласуются с результатами гистохимического исследования ткани почек у детей с рефлюкс-нефропатией, проведенного В. Chertin и соавт. [7]. Значительное усиление апоптоза тубулярных клеток в исследуемых образцах сочеталось

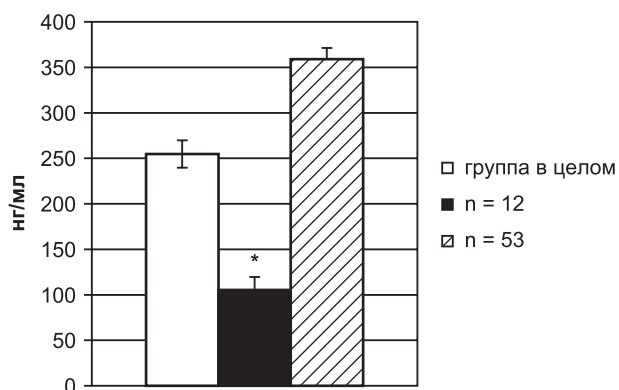


Рис. 3. Содержание ИФР-1 в крови у детей с эхографическими признаками РН; * – $p < 0,01$ по сравнению с показателями группы в целом и остальными больными

с выраженной гиперпродукцией маркеров тубулоинтерстициального фиброза при отсутствии свечения ИФР-1 и его рецепторов в проксимальных канальцах почек у больных с РН. В нормальной ткани ИФР-1 и его рецепторы присутствовали в значительной мере. Полученные данные свидетельствуют о большой роли инсулиноподобного фактора роста в патогенезе рефлюкс-нефропатии. Снижение синтеза ИФР-1 приводит к отложению коллагена в интерстиции, активизации апоптоза и соответственно прогрессированию нефросклероза.

Обследование нами детей с изначально низкой концентрацией ИФР-1 в крови в динамике подтвердило предположение о формировании у них очагов нефросклероза. Через 6 месяцев ультразвуковое сканирование почек определило у всех больных наличие прежних очагов инфильтрации почечной паренхимы. У 3 детей появились новые участки гиперэхогенности в почках. У одного ребенка при проведении урографии отмечены зоны истончения коркового слоя почки. При этом ни один из указанных больных за время наблюдения не перенес атаки пиелонефрита. Анализы мочи у всех пациентов оставались нормальными. Таким образом, следует предположить, что клиничко-лабораторная ремиссия воспалительного процесса в почках не отражает истинного состояния структурных изменений паренхимы органа и является лишь «видимой».

У больных с **рентгенологическими признаками нефросклероза** определялась более низкая, чем у остальных больных, концентрация цитокинов в моче и крови в сочетании с повышенным содержанием гуморальных факторов роста, что указывает на преобладание в интерстиции почки фиброгенеза над активным воспалением (рис. 1). О глубоких деструктивно-склеротических процессах в почечной ткани свидетельствовали также выраженные изменения ультразвуковых параметров интрааренального кровотока: максимальной и минимальной скорости кровотока. Так, у 77% пациентов 3-й группы отмечалось достоверное снижение скоростных характеристик по сравнению с возрастной нормой ($p < 0,05$). При этом резистивные характеристики (индекс резистентности – RI) сохранялись в пределах возрастной нормы (от $0,71 \pm 0,02$ до $0,66 \pm 0,01$), несмотря на значительное поражение почечной ткани. Подобное явление может быть обусловлено у данной группы пациентов артериовенозным шунти-

рованием на юкстамедулярном уровне для снижения периферического сопротивления интрааренальных сосудов при склеротических и инфильтративных процессах в почке, приводящих к его повышению.

В заключение следует отметить, что основой инфильтративно-воспалительных нарушений при рефлюкс-нефропатии является целый комплекс повреждений, проявляющийся дезинтеграцией продукции и выделения биологически активных соединений с последующим изменением структурно-функционального состояния почек.

Увеличенная экскреция с мочой фактора некроза опухоли- α , интерлейкинов-1, -6, -8, -10 и повышение концентраций факторов роста в крови отражают интенсивность воспалительного процесса и фиброгенеза в почках у детей с хроническим пиелонефритом даже в стадии клиничко-лабораторной ремиссии.

Повышение эндогенной продукции провоспалительных цитокинов и факторов роста у детей без визуальных признаков структурных изменений почек свидетельствует о формировании инфильтративно-воспалительных повреждений органа, что позволяет объединять таких больных в группу риска развития рефлюкс-нефропатии.

Определение концентрации цитокинов в моче в динамике может быть использовано в качестве критерия прогрессирования рефлюкс-нефропатии при ПМР, что поможет оценке эффективности лечения, своевременной коррекции и профилактике нарушений функционального состояния почек при данной патологии, определению тактики лечения и наблюдения за больными с нарушениями уродинамики в анамнезе.

Литература

1. Зайчик АШ, Чурилов ЛП. Основы общей патологии. СПб: Элби-СПб, 1999: 618.
2. Нефрология: Руководство для врачей: В 2 т. Под ред. И.Е. Таревой. М.: Медицина, 1995; 2: 332–342.
3. Ратнер МЯ. Современные представления о значении медиаторов в патогенезе фиброза почечного интерстиция. Тер. архив 1997; 12: 87–88.
4. Шубич МГ, Авдеева МГ. Медиаторные аспекты воспалительного процесса. Арх. патол. 1997; 59; 2: 3–9.
5. Barratt M, Avner E, Harmon W. Pediatric Nephrology. 4th edn. Lippincott Williams & Wilkins, 1999: 1412.
6. Cattell V, Jennette J.C. Mechanisms of acute inflammatory and immunologic renal injury. In: Jennette J.C., Olson J.L., Schwartz M.M., Silva F.G., eds. Heptinstall's pathology of the kidney (5th edn). Philadelphia: Lippincott Williams & Wilkins, 1998: 85–136.
7. Chertin B, Farkas A, Puri P. Insulin-like growth factor-1 expression in reflux-nephropathy. Pediatr Surg Int 2004; 20; 1: 283–289.
8. Hodson C, Maling T, McManmon T. The pathogenesis of reflux nephropathy (Chronic atrophic pyelonephritis). Br J Radiol 1975; 48; Suppl. 13: 1.
9. Ng YY, Huang TP, Yang WC. et al. Tubular epithelial-myofibroblast transdifferentiation in progressive tubulointerstitial fibrosis in 5/6 nephrectomized rats. Kidney Int 1998; 54; 3: 864–876.
10. Ransley P. Intrarenal reflux: anatomical dynamic and radiological studies. Urol Res 1997; 5: 61–64.
11. Roberts JA. Mechanisms of renal damage in chronic pyelonephritis (reflux nephropathy). Curr Top Pathol 1995; 88: 265–287.
12. Rovin B. Chemokines as therapeutic targets in renal inflammation. Am J Kidney Dis 1999; 34; 4: 761–767.
13. Strutz F, Zeisberg M, Rezniehausen A. et al. TGF-beta 1 induces proliferation in human renal fibroblasts via induction of basic fibroblast growth factor (FGF-2). Kidney Int 2001; 59; 2: 579–592.
14. Taal MW, Brenner BM. Renoprotective benefits of RAS inhibition: from ACEI to angiotensin II antagonists. Kidney Int 2000; 57: 1803–1817.
15. Taal MW, Zandi-Nejad K, Weening B. et al. Proinflammatory

gene expression and macrophage recruitment in rat remnant kidney. *Kidney Int* 2000; 58; 4: 1664–1676.

16. *Tikhonov I, Rebenok A, Chyzb A.* A study of interleukin-8 and defenses in urine and plasma of patients with pyelonephritis and glomerulonephritis. *Nephrol Dial Transplant* 1997; 12: 2556–2560.

17. *Tullus K, Escobar-Billing R, Fituri O.* et al. Soluble receptors to tumor necrosis factor and interleukine-6 in urine during acute pyelonephritis. *Acta Paediatr* 1997; 86: 1198–1202.

18. *Viciosj M-A, Garaud J-J, Reglier-Poupet H.* et al. Moderate inhibitory effect of interleukin-10 on human neutrophil and monocyte chemotaxis *in vitro*. *European Cytokine Network* 1984; 9; 3: 247–254.

19. *Wang J, Konda R, Sato H.* et al. Clinical significance of urinary interleukin-6 in children with reflux nephropathy. *J Urol* 2001; 165;

1: 210–214.

20. *Wong W, Singb AK.* Urinary cytokines: clinically useful markers of chronic renal disease progression? *Current Opinion in nephrology and hypertension* 2001; 6: 807–811.

Отдаленные результаты трансплантации почки у больных сахарным диабетом 1 типа

Е.Н. Шамаева², И.Г. Ким¹, М.В. Шестакова², И.И. Дедов², Н.А. Томилина¹

¹ Научно-исследовательский институт трансплантологии и искусственных органов, Городская клиническая больница № 52, Московский городской нефрологический центр;

² ГУ Эндокринологический научный центр РАМН, г. Москва

Long-term transplantation results in type 1 diabetic recipients

E.N. Shamaeva, I.G. Kim, M.V. Shestakova, I.I. Dedov, N.A. Tomilina

Ключевые слова: выживаемость пациентов и пересаженной почки, сахарный диабет 1 типа, трансплантация почки.

В работе оценены отдаленные результаты трансплантации у больных сахарным диабетом (СД) 1 типа после операции пересадки почки и проведено сравнение полученных данных с показателями выживаемости реципиентов с недиабетическими нефропатиями. Изучены выживаемость пациентов, выживаемость трансплантата и истинная выживаемость трансплантата у 103 больных СД 1 типа и 450 больных с недиабетическими нефропатиями на основании построения кривых актуальной выживаемости трансплантатов и реципиентов (по Kaplan–Meier). Выживаемость реципиентов с СД 1 типа достоверно не отличалась от таковой у реципиентов с недиабетическими нефропатиями и через 1, 5, 9 лет после трансплантации составила соответственно 95 и 94%, 77 и 82%, 68 и 69% ($p = 0,5$). Самой частой причиной смерти были сердечно-сосудистые осложнения. Выживаемость трансплантата также достоверно не отличалась в двух группах больных и составила через 1, 5 и 9 лет у больных СД 1 типа и у лиц с недиабетическими нефропатиями 91 и 90%, 70 и 65%, 57 и 49% соответственно ($p = 0,5$). У больных СД 1 типа из 38 случаев прекращения работы трансплантатов 23 (61%) были обусловлены смертью пациента, у пациентов без СД из 176 – смертью обусловлены 98 (56%). При расчете истинной выживаемости трансплантата показатели у больных СД 1 типа также достоверно не отличались от показателей истинной выживаемости трансплантата у реципиентов с недиабетическими нефропатиями и составили через 1, 5 и 9 лет после трансплантации 94 и 95%, 88 и 78%, 78 и 69% соответственно.

Patient survival, estimated with Kaplan–Meier techniques, in 103 type 1 diabetic recipients comparing with 450 non-diabetics, at 1, 5 and 9 year were 95 and 94%, 77 and 82%, 68 and 69%, the difference didn't reach statistical significance. The most common cause of death was cardio-vascular disease. Graft survival rates in type 1 diabetic patients comparing with non-diabetics were 91 and 90%, 70 and 65%, 57 and 49%, the difference didn't reach statistical significance. Among the 38 failed grafts in diabetic patients, 23 (61%) were due to patient death rather than primary graft failure, comparing with 176 and 98 (56%) non-diabetics. If the patients, who died with a functioning graft were censored, graft survival rates of type 1 diabetic patients comparing with non-diabetics at 1, 5 and 9 year were 94 and 95%, 88 and 78%, 78 and 69% ($p = 0,5$).

Адрес для переписки: 117036, г. Москва, ул. Дм. Ульянова, д. 11. ГУ Эндокринологический научный центр РАМН
E-mail: drsbamaeva@hotmail.com